La Lettre de la Stomatologie
par l'Union des Médecins spécialistes en Stomatologie et Chirurgie Maxillo-Faciale

LS implantologie

Numéro
75
Septembre 2017

- **MARSEILLE : 04-07 octobre 17**
  53ème Congrès de la Société française de Stomatologie et de Chirurgie maxillo-faciale et de chirurgie orale

- **ANTIBES - JUAN-LES-PINS 25-27 octobre 17**
  SYFAC, 8th World Meeting on Growth Factors
  SENAME, 14th Mediterranean Implant Congress

RÉVOLUTION

The soft brushing technique

Étendre le lambeau sans inciser le périoste ? Oui, c'est possible !

brushing vestibulaire

brushing lingual

- Pas d'inflammation
- Pas de saignement
- Pas de douleur
- Pas d'incision
- Pas de risque
- Pas de stress

Venez découvrir « The Soft Brushing Technique » lors du Congrès SYFAC 2017

SYFAC

8th World Meeting on Growth Factors

SENAME

14th Mediterranean Implant Congress

25 - 27 Octobre 2017

inscriptions en ligne sur :

www.syfac.com

" THE ULTIMATE UPDATES "

- A-PRF Liquid & i-PRF +
- Soft Brushing technique
- Fast Implant Guide
- Bone Grafts
- Soft tissue management
- Hands-on & Workshops

Les présidents : J. CHOUKROUN, G. SAMMARTINO, A. SIMONPIERI

I. URBAN - Hongrie, G. ZUCCHELLI - Italie, I. TAWIL - USA, A. AALAM - USA, A. MAMMOTO - USA, R. MIRON - USA, J. LOZADA - USA, G. CARDAROPOLI - Espagne, S. GHANAATI - Allemagne, A. PALTI - Allemagne, U. VOLZ - Allemagne, C. CACACI - Allemagne, S. BLEYAN - Russie, M. RONDA - Italie, P. FELICE - Italie, C. NACOPOULOS - Grèce, K. VALAVANIS - Grèce, M. MISTAS - Grèce, M. STANLEY - Portugal , I. BINDERMAN - Israël, C. MAKARY - Liban, J. ALBILIA - Canada, Y. POITRAS - Canada, J. MOUHYI - Maroc, K. EL JAFFALI - Maroc, A. TAIMISH - Canada, P. URIBE - Colombie, P. MARGOSSIAN - France, P. RUSSE - France, A. DISS - France, R. PETITBOIS - France, G. KHOURY - France, J. SURMENIAN - France, E. CHOUKROUN - France, R. BENKIRAN - France, E. DAVID - France, G. SCORTECCI - France, L. SERS - France, V. RONCO - France, P. BRUET - France, G. PEYRAVERNEY - France, F. BAUDOT - France, R. SERFATY - France, P. JOURDAN - France

Sommaire

4 Reconstruction verticale et horizontale à la mandibule postérieure : Proposition d'un protocole simplifié et reproductible

12 Bridge Digital Provisoire I.S.B.D
Immédiate Smile Bridge Digital

18 Intérêt D'une Greffe Osseuse Autologue Verticale d'Apposition : A propos d'un cas

28 Implants zygomatiques : mise au point

38 Améliorer son hygiène bucco-dentaire grâce aux nouvelles brosses à dents intelligentes !

40 Infos syndicales

LS - La Lettre de la Stomatologie
par l'Union des Médecins Spécialistes en Stomatologie et Chirurgie Maxillo Faciale
79, rue de Tocqueville 75017 PARIS
Tél. 01 44 29 01 23 - Fax 01 40 54 00 66

Publicité et Réalisation : PPCOM'
28, rue des Petites Ecuries 75010 Paris – tél. 01 42 46 64 75
info@ppcom.fr

www.journal-stomato-implanto.com

Directeur de la Publication
Dr C. ROUILLON

Rédacteur en Chef
Dr F. DUJARRIC

Comité de Rédaction

Dr F. BILLOT-CHERET, Dr A.V. MONS-LAMY Dr S. OSTERMEYER, Dr J.B. KERBRAT, Dr P. OTTAVI

Imprimé en France - ISSN 1296-6339

Photo de couverture : William Stitt

instagram.com/_willpower_

Des chiffres en trompe l'œil !

Selon le dernier rapport du Haut Conseil pour l'Avenir de l'Assurance Maladie sur la « médecine spécialisée et second recours » les effectives des médecins spécialistes sont en hausse constante. Si l'on dénombre encore au 1ier janvier 2016, 1165 chirurgiens maxillo-faciaux et stomatologues, notre spécialité est la seule qui a vu ses effectifs réellement diminués (-40% depuis 1991) alors que les effectifs des autres disciplines sont soit restés stable (ex ORL) soit sont en augmentation (si l'on décompte la chirurgie générale dont les effectifs se sont rangés chez les orthopédistes, digestifs, urologues et autres chirurgiens pédiatriques).

Cette situation est d'autant plus préoccupante que notre spécialité présente l'âge moyen le plus élevé des disciplines chirurgicales !

Cette situation n'est pas nouvelle. Nous l'avons dénoncé depuis longtemps tout comme on dénonçait l'absence de promotion de l'ancien DES de Stomatologie !

Ceci est de l'histoire ancienne mais les prochaines années seront déterminantes. Certes le DES de chirurgie orale permet depuis 2012 de renouveler une population vieillissante de stomatologue. Mais l'attractivité de ce DESCO reste modeste, loin de celle des ophtalmologues et/ou des ORL et le nombre de poste ouvert à l'ECN reste faible voir diminue depuis la création du DESCO.

En résumé notre discipline ne pourra pas survivre avec quelques chirurgiens maxillo-faciaux.

La chirurgie maxillo-faciale doit s'appuyer sur un ensemble plus vaste de chirurgiens oraux médecins avec des liens très forts entre les deux disciplines pour l'instant associées dans un même CNP. Les enjeux sont là bien individualisés : il faudra trouver les forces pour les relever !

Dr F. Dujarric
Président

voir tableaux sur les effectifs en page 43

Reconstruction verticale et horizontale à la mandibule postérieure : Proposition d'un protocole simplifié et reproductible.

Jerome Surmenian [*] ***- Joseph Choukroun*** [**]

** Pratique privée, Nice, France, surmenianjerome@yahoo.fr*

*** Centre Anti-Douleur, Nice, France*

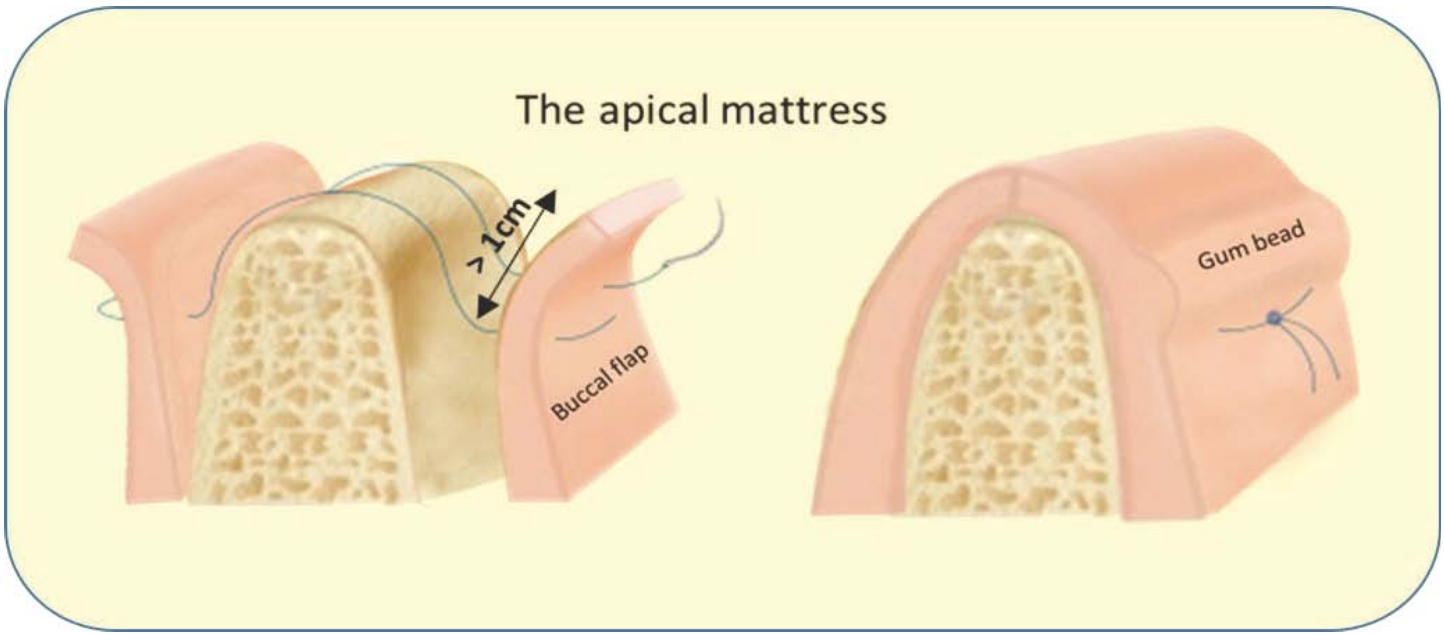

La régénération osseuse en mandibule postérieure est une intervention chirurgicale complexe qui requiert classiquement un prélèvement osseux autogène intra-oral au niveau de l'angle mandibulaire, voire même extra-oral (iliaque ou pariétal). Différentes techniques ont été proposées, la greffe en onlay avec des résorptions assez importantes, et la technique du coffrage décrites par Tessier et reprise ensuite par Khoury. Ces techniques de manipulations osseuses sont bien décrites et fiables, mais elles restent réservées à un public averti et engendre des interventions relativement lourdes pour les patients. Le clinicien doit également faire face aux techniques de déplacement tissulaire afin de pouvoir refermer le site opératoire sans tension. Ce geste de dissection est classiquement réalisé au niveau vestibulaire, mais aussi il doit être fait au niveau du lambeau lingual afin de pouvoir déplacer coronairement les deux lambeaux (vestibulaire et lingual)[2,3]. Cette gestion tissulaire permet ainsi de maintenir la ligne de suture sur la crête, précisément là où l'incision crestale initiale a été réalisée. L'approche conventionnelle du déplacement tissulaire implique une incision du périoste, avec des risques qui sont inhérents à toute incision : possible lésion des structures anatomiques adjacentes, risque de perforation des lambeaux, et pour finir risque vasculaire et donc hémorragique. C'est pourquoi la régénération mandibulaire postérieure n'est pas une chirurgie à la portée de tous.

Nous proposons une nouvelle approche qui va satisfaire à tous les prérequis chirurgicaux, mais simplifiée par des protocoles minimalement invasifs : Fast-System, Soft-Brushing, Sticky Bone et A-PRF, sutures en matelassier apical, aboutissant à l'abandon des prélèvements autogènes au profit d'une ROG réalisée avec de l'os allogenique cortico-spongieux. Ces protocoles, qui respectent les fondamentaux biologiques tissulaires, ont été développés dans une volonté de

COMBINAISON GAGNANTE !

REMB. SÉC. SOC. 15% (Flacon 300 ml)

PAROEX

Digluconate de chlorhexidine à 0,12 %

PRÊT À L'EMPLOI

TRAITEMENT D'APPOINT DES INFECTIONS BUCCALES ET DES SOINS POST-OPÉRATOIRES EN STOMATOLOGIE

La prescription des bains de bouche à base de chlorhexidine
doit être réservée aux patients ne pouvant assurer une hygiène correcte par le brossage des dents.

Mentions légales disponibles sur le site http://base-donnees-publique.medicaments.gouv.fr

SUNSTAR
FRANCE

17/01/69798127/PM/001 - Janvier 2017

simplification et proposent une chirurgie sécurisée en diminuant les incisions, et minimalement invasive en occultant le recours à l'os autogène.

1. Le Fast-System (Tous les Biomateriaux.com)

Il s'agit d'un système utilisant une plaque en titane de grade 2 (non ostéointegrable) maintenue par deux vis qui va servir à créer un espace biologique « dénué de toute pression ». L'absence de pression est la condition obligatoire pour la promotion de l'angiogenèse. La régénération osseuse s'en trouve ainsi favorisée[4]. Cette plaque va aussi servir à protéger le greffon des pressions verticales nocives dans les zones postérieures.

La plaque est ajustée uniquement en vertical et elle ne réalise pas de coffrage horizontal (Fig.1). Le maintien de l'espace vertical va autoriser une formation osseuse rapide, verticale et horizontale (Fig.2), faisant perdre tout l'intérêt lié aux complexes techniques de coffrage.

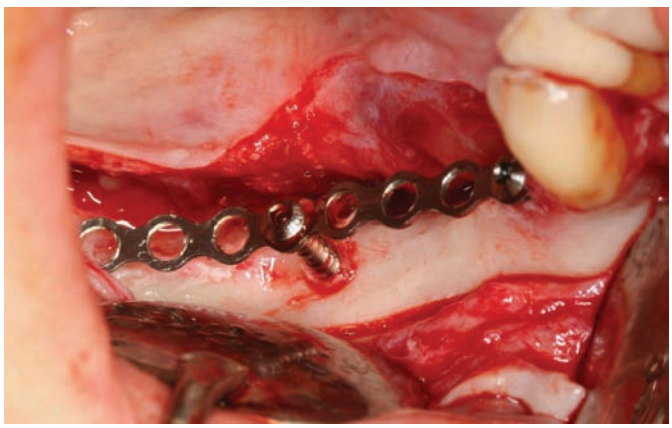

Figure 1 : Le Fast-System est une plaque en titane qui est ajustée uniquement en vertical pour la régénération osseuse en 3 dimension (Fast-System, Process, Nice).

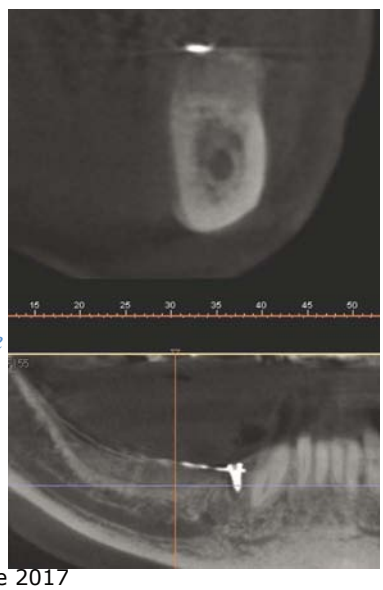

Figure 2 : Cone Beam de contrôle à 4 mois post-opératoire avec mise en évidence de la reconstruction horizontale et verticale avec le Fast-System.

2. Gestion des tissus mous : Le Soft Brushing (Fig.3):

Préparation du lambeau vestibulaire :

Un des éléments clés de la reconstruction osseuse est l'obligation d'obtenir un relâchement suffisant des lambeaux pour une fermeture sans tension. La seule solution connue à ce jour est l'incision du périoste vestibulaire. Cette incision est efficace mais elle est redoutée par certains en raison de la proximité de l'émergence du nerf mentonnier.

Figure 3 : Soft Brushing Kit avec différentes tailles et angulations pour l'accessibilité.

Le périoste incisé (partie fibreuse du périoste) est tout simplement une membrane de collagène (comme tous les tissus fibreux du corps humain et notamment la peau). Cette rigidité est due à la cohésion des fibres de collagène induite par l'élastine et les protéoglycanes[5]. L'idée retenue est donc simple : séparer les fibres en rompant les ponts d'élastine par des instruments adaptés. C'est la technique du Soft Brushing : brosser sans traumatisme le périoste afin d'allonger le lambeau, sans incision. Le brossage est réalisé avec des instruments non-tranchants, de différentes tailles (ST-UP™ Process for PRF, Nice, France). La laxité obtenue est réellement impressionnante, sans rupture vasculaire et permet de fermer à toutes occasions les lambeaux.

Préparation du lambeau lingual :

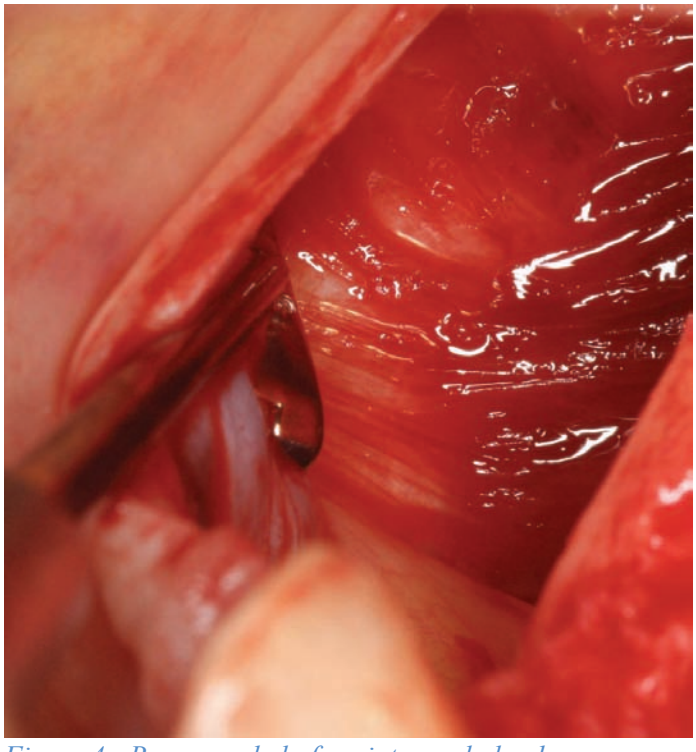

Figure 4 : Brossage de la face interne du lambeau lingual avec l'instrument ST-UP. Les fibres du mylo-hyoïdien sont étirées et détachées du lambeau lingual par le mouvement du Brushing (ST-UP, Process, Nice).

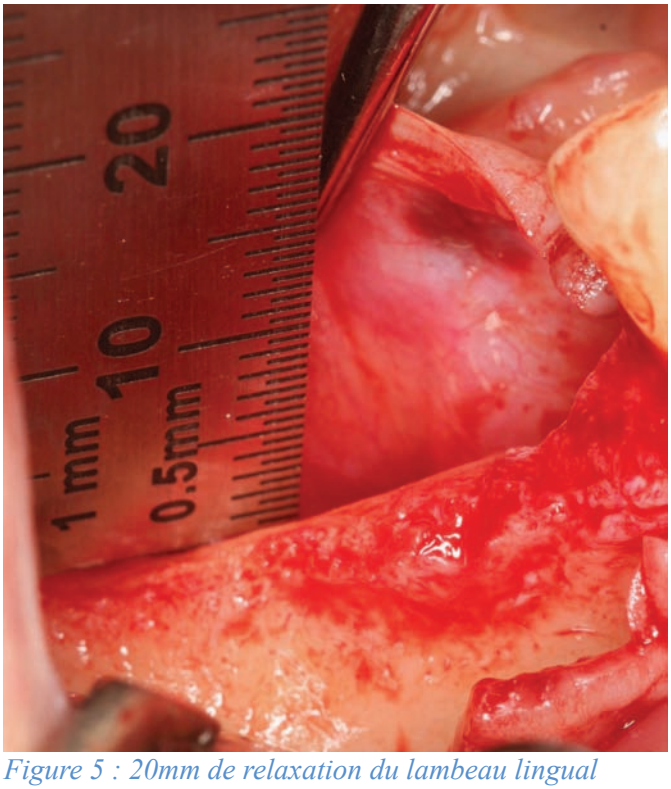

Figure 5 : 20mm de relaxation du lambeau lingual peuvent ainsi facilement être obtenu par le Soft-brushing Lingual.

Au niveau lingual, il s'agit de séparer les fibres du muscle mylo-hyoïdien du lambeau lingual par un mouvement de brossage de la face interne de ce lambeau. Ceci nous permet d'obtenir facilement 20mm de laxité du lambeau (Fig.4 et 5). Cette procédure se réalise en toute sécurité, l'instrument étant non tranchant il n'y a donc pas d'incision des fibres musculaires qui sont ancrées au niveau du lambeau lingual, c'est un simple brossage qui va servir à délicatement séparer les fibres musculaires du muscle mylo-hyoïdien du lambeau lingual. Au niveau vestibulaire, ces mêmes instruments vont venir brosser le périoste afin de désorganiser sa structure collagénique dans un mouvement apico-coronal.

3. Préparation du « Sticky Bone Allogenique » :

La non-mobilité des granules lors de la ROG est un facteur primordial de la revascularisation rapide du greffon. La technique du A-PRF liquide permet d'obtenir très simplement un greffon solide par mélange des granules avec le A-PRF liquide (Obtenu après 5mn seulement de centrifugation). Le liquide coagule en quelques secondes à quelques minutes et permet de modeler la forme du greffon par compaction avec un instrument ad-hoc. En même temps, le greffon se retrouve mélangé à la fibrine et aux fractions cellulaires du A-PRF (plaquettes et leucocytes). Le greffon est placé dans la zone à reconstruire et moulé à la forme désirée.

4. Les sutures en matelassier apical

La non-mobilité des lambeaux va également être une condition obligatoire pour l'angiogenèse rapide. Pour immobiliser les lambeaux de manière durable, la suture en matelassier apical est aujourd'hui la technique la plus adaptée et la plus efficace : Les points sont très profonds, à au moins 1 cm de la berge du lambeau (Fig.6). Ces sutures sont réalisées au moyen d'un monofil résorbable de longue durée (1 mois environ). C'est la présence tardive des sutures qui permet de maintenir les lambeaux immobiles pendant plusieurs semaines, évitant à coup sûr toute exposition de la plaque ou des vis.

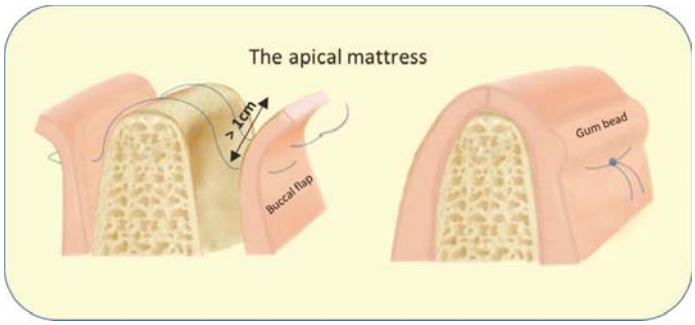

Figure 6 : Description du point matelassier apical afin d'obtenir une immobilisation totale du lambeau.

Cas Clinique

Mme D. nous a été adressé pour la réhabilitation osseuse et implantaire du secteur 3. Le scanner initial met en évidence une atrophie osseuse sévère avec perte osseuse verticale et horizontale (Fig.7). Une chirurgie d'augmentation osseuse en 3 dimensions a été programmée afin de recréer le volume osseux nécessaire à la pose des implants.

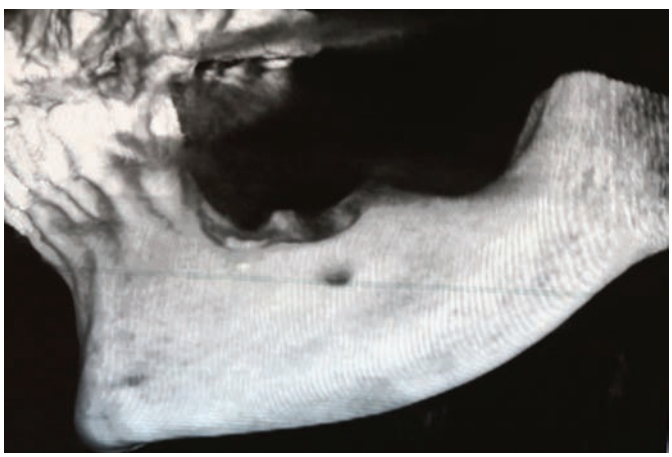

Figure 7 : Cone Beam initial mettant en évidence une atrophie mandibulaire sévère. Notez la proximité de l'émergence du mentonnier.

Une incision crestale est réalisée de la partie postérieure de la mandibule jusqu'à la face distale de la canine, puis une incision de décharge est réalisée en mésial de celle-ci. Au niveau lingual l'incision est poursuivie jusqu'à l'incisive latérale. Ensuite classiquement un lambeau de pleine épaisseur est décollé.

Le lambeau lingual est préparé par Soft-Brushing comme décrit précédemment, et nous pouvons observer l'étirement des fibres musculaires qui sous l'effet du brossage se sépare délicatement du lambeau lingual (Fig.8). Une fois le brossage terminé, nous n'observons plus de fibres musculaires au niveau de la face interne du lambeau, et 15-20mm de laxité sont obtenus facilement (Fig.9).

Le Fast-System est mis en place, et il est recouvert par le Sticky Bone Allogenique (Allodyn, Osteopure, Clermont-

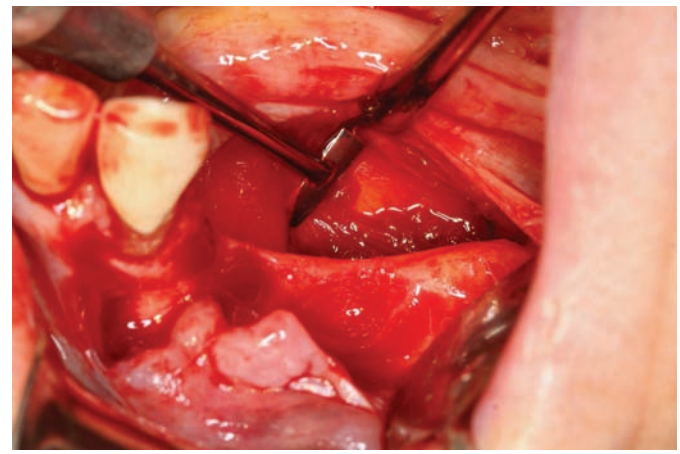

Figure 8 : Soft-Brushing du lambeau lingual afin de séparer l'insertion des fibres du mylo-hyoïdien.

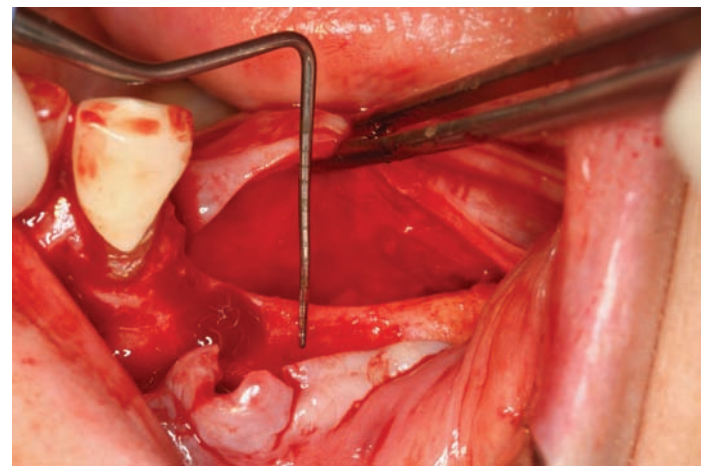

Figure 9 : Relâchement du lambeau lingual qui permettra de recouvrir le greffon passivement.

Ferrand) (Fig.10). Le site est ensuite recouvert de membrane de A-PRF puis des sutures hermétiques sont réalisées en 2 plans : des matelassiers apicaux en profondeur et un surjet passé sur la crête (Fig.11).

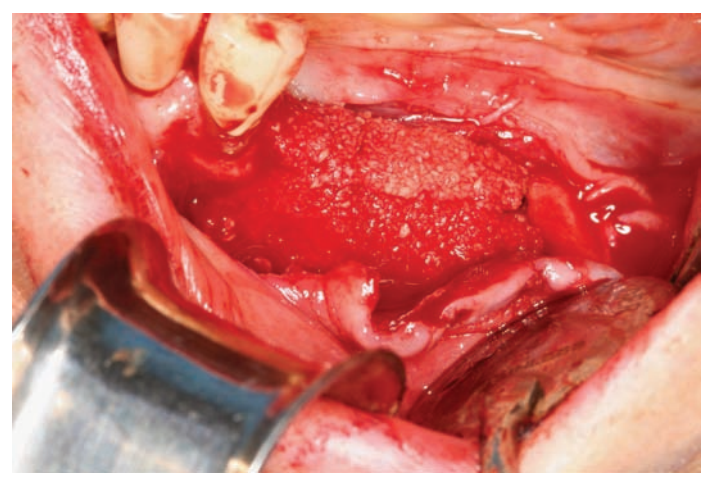

Figure 10 : Sticky Bone Allogenique avec du A-PRF recouvrant la plaque en titane du Fast-System (Allodyn, Osteopure, Clermont-Ferrand).

Figure 11 : Le site est suturé avec un mono filament resorbable (Glycolon, Resorba). En profondeur se trouvent les matelassiers apicaux pour charger le lambeau et l'immobiliser complètement.

A 3 mois post-opératoire, un Cone Beam de contrôle met en évidence une augmentation osseuse horizontale et verticale (Fig.12). La chirurgie de réouverture a été programmée, et après une incision crestale la plaque de titane du Fast a été mise en évidence (Fig.13) et nous pouvons objectiver la régénération osseuse en 3 dimensions avec une densité permettant la pose des implants à 3 mois postopératoire (Fig.14). 2 implants de type tissu-level de 4x10mm (Anthogyr TL, Sallanches) ont été posés dans cette nouvelle crête osseuse (Fig.15).

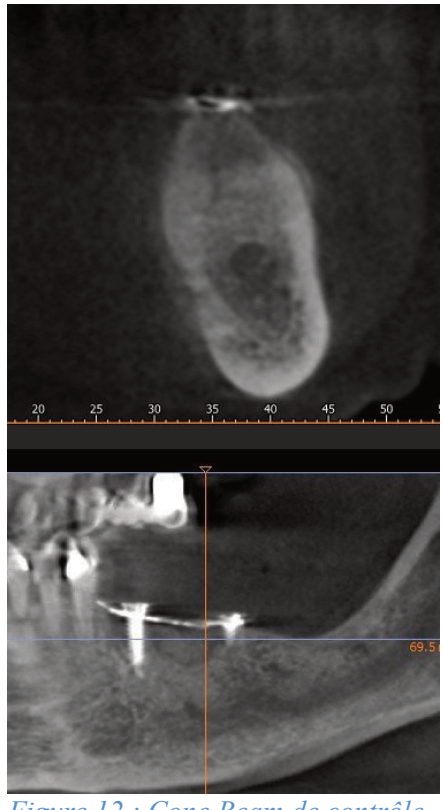

Figure 12 : Cone Beam de contrôle à 3 mois post-opératoire et objectivation de la régénération osseuse verticale et horizontale par le simple maintien de l'espace vertical du Fast-System.

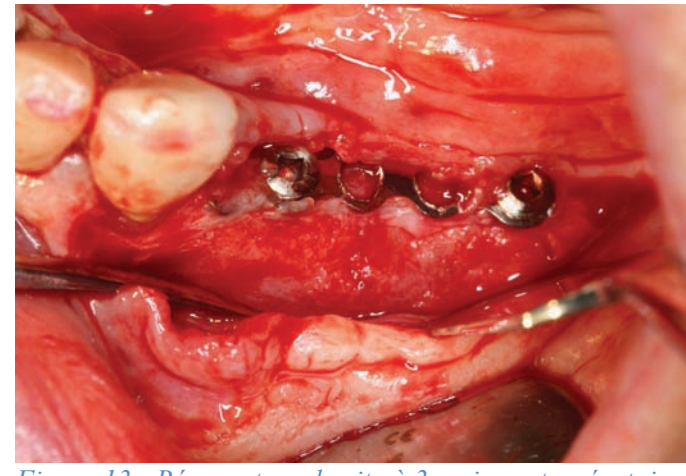

Figure 13 : Réouverture du site à 3 mois post-opératoire. La plaque a bien protégé l'espace et a promue une belle cicatrisation osseuse.

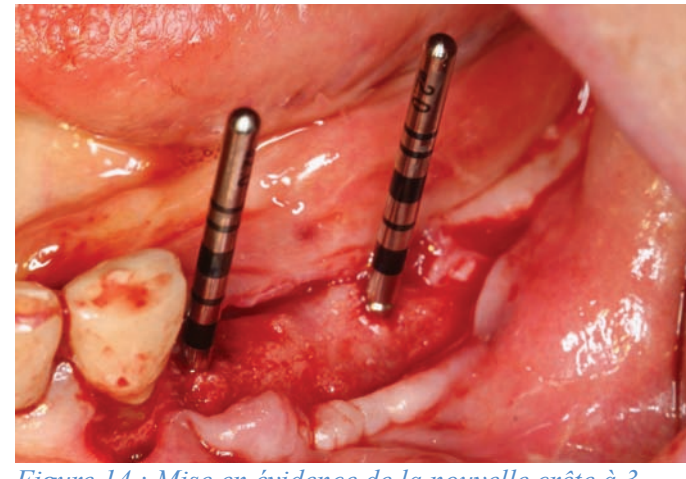

Figure 14 : Mise en évidence de la nouvelle crête à 3 mois postopératoire.

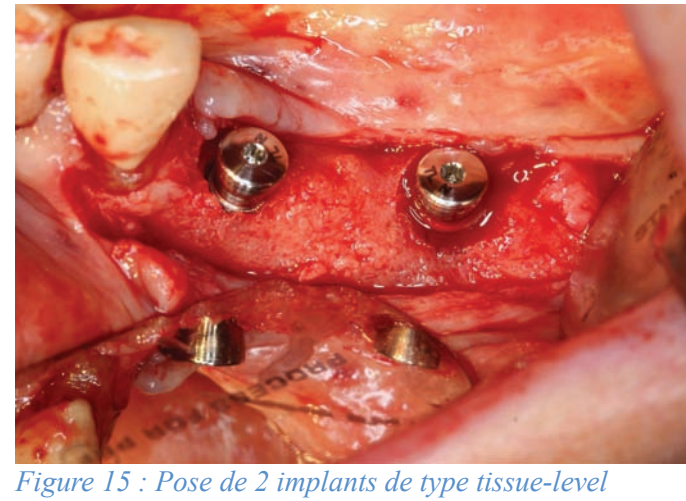

Figure 15 : Pose de 2 implants de type tissue-level (Anthogyr 4x10mm).

Conclusion

La simplification de l'approche chirurgicale de le régénération osseuse en mandibule postérieure implique néanmoins l'application de protocoles stricts : maintenance de l'espace par une structure rigide (plaque en titane) ; Greffons osseux allogeniques sous forme de Sticky Bone pour la stabilisation des granules et pour l'apport biologique du A-PRF ; Gestion des tissus mous par la technique du Soft-brushing qui occulte le recours à l'incision du périoste, maintenant ainsi l'intégrité de son apport vasculaire ; Déplacement coronaire du lambeau lingual par Brushing du mylo-hyoïdien. Évidemment, le site devra être suturé passivement, mais la suture devra immobiliser totalement les lambeaux grâce aux matelassiers apicaux. ■

Références:

1. Depeyre A, Touzet-Roumazeille S, Lauwers L, Raoul G, Ferri J. Retrospective evaluation of 211 patients with maxillofacial reconstruction using parietal bone graft for implants insertion. J Craniomaxillofac Surg. 2016; 44: 1162-9.

2. Ronda M, Stacchi C. Management of a coronally advanced lingual flap in regenerative osseous surgery: a case series introducing a novel technique. Int J Periodontics Restorative Dent. 2011; 31: 505-13

3. Tinti C, Parma-Benfenati S. Vertical ridge augmentation: Surgical protocol and ret- rospective evaluation of 48 consecutively inserted implants. Int J Periodontics Restorative Dent 1998;18:434–443.

4. Mammoto A1, Connor KM, Mammoto T, Yung CW, Huh D, Aderman CM, Mostoslavsky G, Smith LE, Ingber DE. A mechanosensitive transcriptional mechanism that controls angiogenesis. Nature. 2009 Feb

5. Jacquemoud C. Mechanical characterization and behavioural modelling up to rupture of fibrous biological membrane. Thesis 2007 : Institut National des Sciences Appliquées.

GÉNÉRATEUR D'INNOVATION

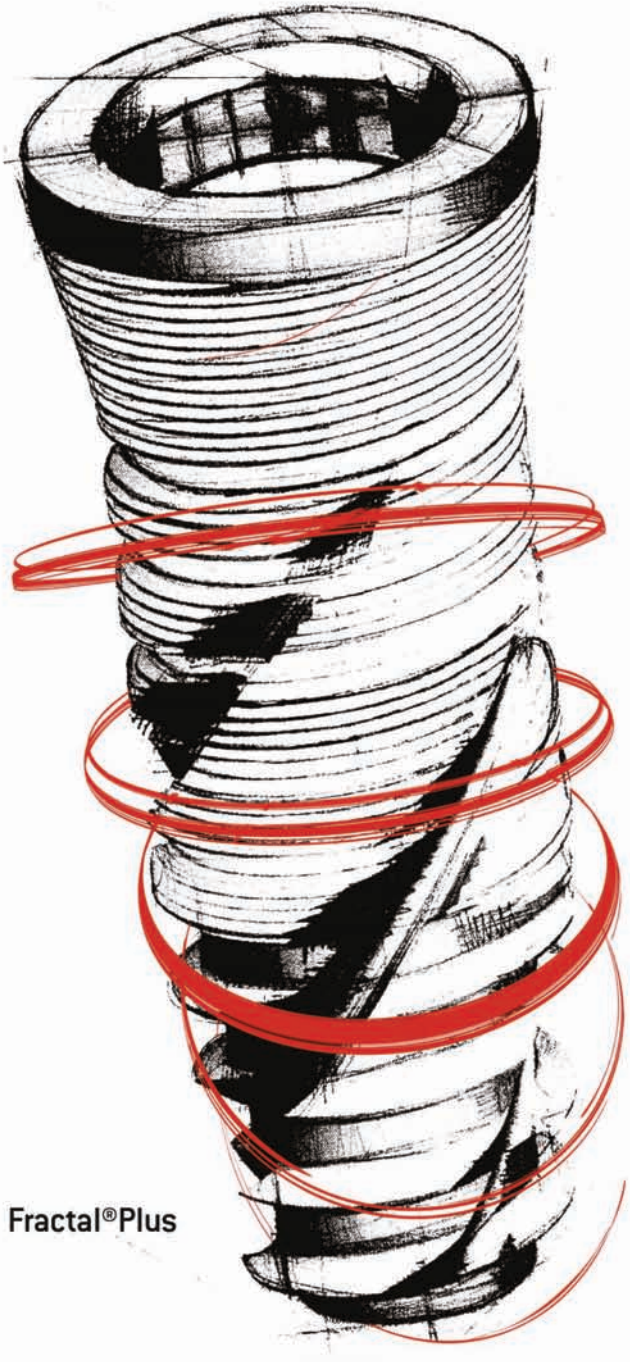

Fractal®Plus

Victory

30 ans d'excellence
«Made in France»

VICTORY • 19, rue Rossini – 06000 Nice – FR Tél. +33 4 93 62 21 01 • info@victoryimplants.fr I www.victoryimplants.fr

Les implants dentaires Victory et l'Ostéotenseur® Victory sont des dispositifs médicaux qui répondent aux exigences essentielles de la Directive 93/42/CEE. Les implants dentaires Victory sont des produits de classe IIb et portent le marquage CE0459, délivré par le Laboratoire National d'Essai (organisme notifié français). L'Ostéotenseur est un dispositif médical de classe I. Les produits Victory ne sont pas pris en charge par la CPAM. Lire attentivement la notice avant utilisation d'un produit Victory. Nov. 2014.

Bridge Digital Provisoire I.S.B.D

Immédiate Smile Bridge Digital

Dr Jacques Vermeulen

photo by freepik

Ce cas clinique illustre la possibilité de réaliser un bridge « digital » I.S.B.D en amont de la chirurgie implantaire et de pouvoir le mettre en charge en fin de chirurgie implantaire.

Cette technique impose une planification implantaire en dual-Scan avec logiciel **Simplant-Dentsply**, une chirurgie guidée et un laboratoire performant. Nous travaillons avec le **laboratoire Bienfait** à Francheville (69 340) qui a une grande pratique de ces techniques.

Lors de l'entretien initial avec le patient, ce dernier nous signale qu'il accepte de porter de manière transitoire une prothèse complète mobile mais que son souhait est un bridge fixe comme « il a actuellement, juste avant qu'il ne se mette à bouger! »

Nous proposons à ce patient le plan de traitement suivant:

1/ La réhabilitation des secteurs postérieurs de la mandibule par deux implants de chaque coté avec 2 bridges transvissés.

L'implantologie mandibulaire est réalisée lors des extractions des dents maxillaires accompagnée du comblement des alvéoles extractionelles associé à une chirurgie d'assainissement du secteur antérieur.

2/ Au maxillaire, le port d'une prothèse totale amovible pendant 6 mois puis implantation et mise en charge immédiate d'un bridge « digital » provisoire (I.S.B.D) ;

Un recul de plus de 5 ans

Il est important de noter que nous avons un recul de plus de 5 ans sur cette technique, avec des bridges I.S.B.D toujours en bouche.

Confortés par ces résultats nous pouvons annoncer au patient qu'il lui sera possible de porter ce bridge entre 2 et 4 ans, puis il devra passer au bridge d'usage.

Permettre au patient une étape financière,

Economiquement c'est un grand avantage pour le patient car cela lui permet de faire une étape financière. Coté laboratoire et cabinet dentaire la plus value est somme toute, faible.

Le laboratoire peut réaliser le bridge I.S.B.D durant des périodes de moindre activité, sans stress.

Pour le praticien, l'empreinte pour le bridge d'usage peut se faire dans la même séance que la pose de l'I.S.B.D.

Il pourra après la période d'ostéointégration faire une essayage de l'armature, en dévissant et re-vissant l'I.S.B.D. Réaliser un nouvel enregistrement occlusal ainsi que le nouveau profil gingival après cicatrisation.

Etaler la dépense globale

La plus value financière pour le patient se situe dans notre pratique à 1500€ mais offre l'énorme avantage de sortir de chirurgie avec « le sourire » et d'étaler sa dépense globale sur plusieurs mois (4 à 48 mois).

Un bridge de secours

Pour le patient lors de la pose du bridge d'usage, il pourra après désinfection et contrôle, conserver le bridge I.S.B.D comme bridge de secours, nous l'utiliserons lors des périodes de contrôle et nettoyage ou en cas d'incident sur le bridge d'usage.

Figure 1: Patient lors sa visite initiale vue de face en occlusion

Figure 2:Vue occlusale

Figure 3: Vue occlusale bridge G déposé

Figure 4: Panoramique initiale

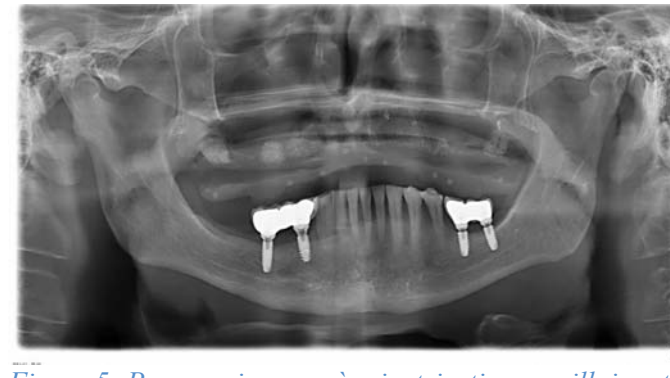

Figure 5: Panoramique après cicatrisation maxillaire et réhabilitation de la mandibule

Figure 6:Contrôle radiologique de la passivité de l'I.S.B.D

Figure 7: Guide chirurgical Simplant-Dentsply

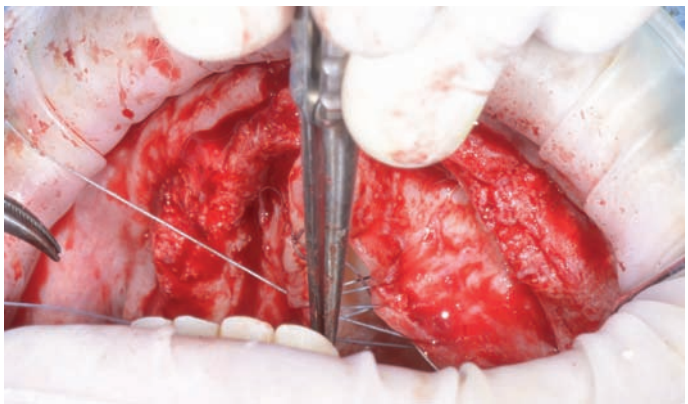

Figure 8:Dissection du maxillaire avec palai suturé

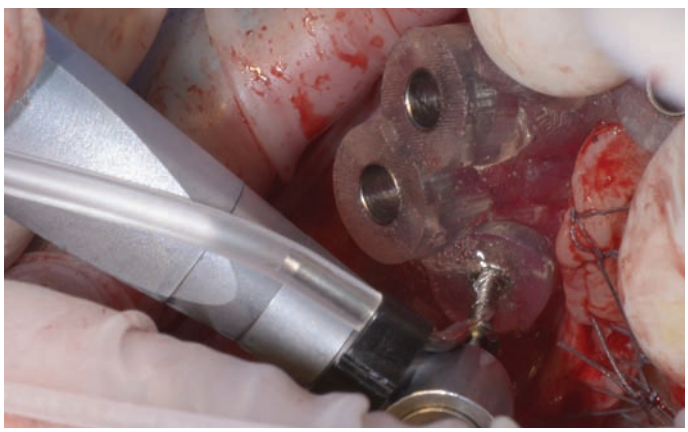

Figure 9:Stabilisation du guide par des vis d'ostéosynthèse

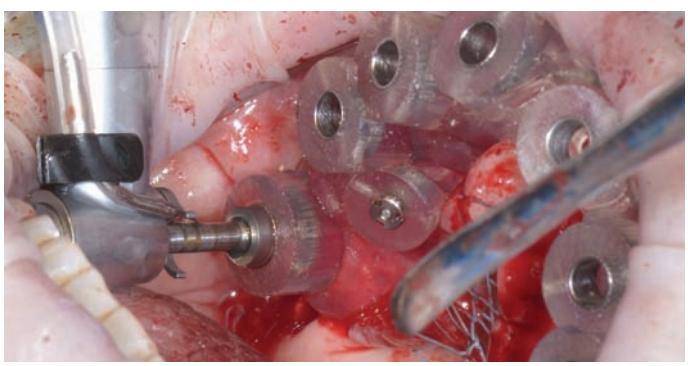

Figure 10: Forage et insertion des implants (Axiom PX & Regular Anthogyr, trousse de chirurgie guidée Anthogyr)

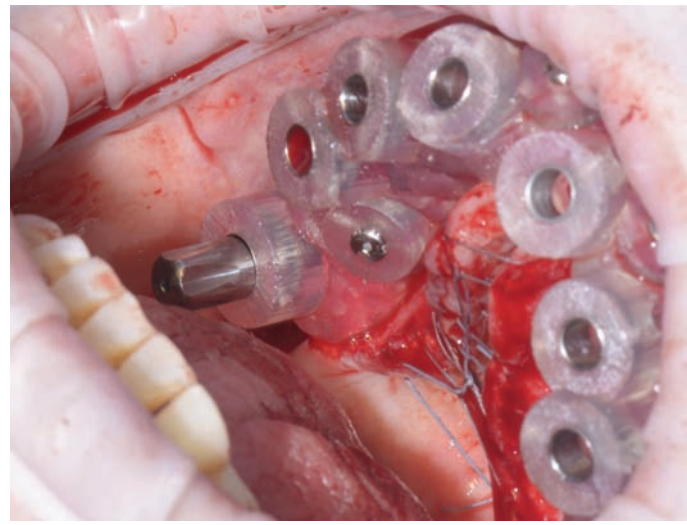

Figure 11: Mise en place d'une entretoise de stabilisation sur les premiers implants en place pour parfaire la qualité et la précision du guidage des autres implants.

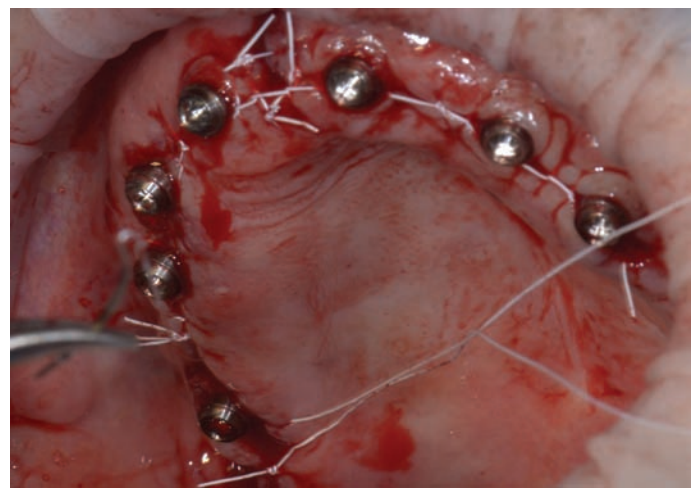

Figure 12: Derniers points de sutures. Les piliers multi unit en place.

Figure 13:Le bridge I.S.B.D

Figure 14: Les fûts de liaison en place, le laboratoire les a précoupés et identifiés, un film de digue en latex est mis en place pour éviter les fuites de résine vers les sutures. et une contamination de la plaie chirurgicale.

Figure 15: Le bridge est essayé une parfaite passivité est indispensable

Figure 16 Bridge I.S.B.D en place le patient est invité à fermer la bouche et se placer en occlusion de convenance

Figure 17 Le contrôle occlusal réalisé, la résine de passivation est injectée (SmartCem2 Dentsply) et polymérisée. Soit sur l'ensemble des piliers de liaison soit 2 par 2.

Figure 18 Contrôle des points de contact, dévissage de l'I.S.B.D et retouches et polissage soigneux de l'intrados. (pour vos premiers cas nous vous conseillons d'être assisté par le laboratoire).
Pendant que le laboratoire prendra en charge sur place ces finitions vous pouvez profiter de ces quelques minutes pour prendre l'empreinte pour le bridge d'usage.

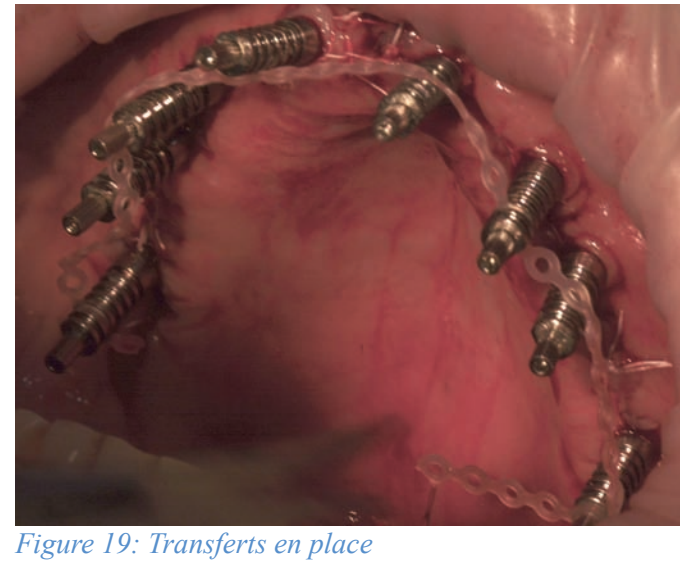

Figure 19: Transferts en place

Figure 20: Les transferts sont reliés avec de la résine Luxabite et des instruments rotatifs usagés (stériles) sont incorporés dans la résine pour rigidifier l'ensemble, un instrument plus long reliera les deux demi-arcades pour obtenir une empreinte parfaite.

Figure 21:

Le sourire de notre patient après une intervention d'un temps total de 2h30



Figure 22: Contrôle après 3 mois

Figure 23: Essayage de l'armature de la prothèse d'usage

Figure 24:Vue occlusale de la prothèse d'usage

Le Dr Vermeulen Jacques propose des formations sur 2 journées dans son cabinet. Au programme chirurgie en direct et pose d'un bridge ISBD, travaux pratiques, toutes les étapes chirurgicales et prothétiques sont détaillées.

Nombre de praticiens 2/3 avec leurs assistantes.

Renseignements: dr.vermeulen@wanadoo.fr ■

NOUVEAU

EN 2017
LES FRANÇAIS CHOISIRONT

alodont CARE®

POUR UNE BOUCHE PROPRE ET SAINE AU QUOTIDIEN

alodont CARE® Fraîcheur et **alodont CARE® Protection gencives** sont deux nouveaux bains de bouche du quotidien, à base de chlorure de cétylpyridinium et de fluorure de sodium, à utiliser en complément du brossage.

www.alodontcare.fr

Produits Cosmétiques. Ne pas ingérer. Ne pas donner aux enfants âgés de moins de 7 ans. Se conformer à l'usage pour lequel ce produit est destiné.

LABORATOIRES TONIPHARM

Intérêt D'une Greffe Osseuse Autologue Verticale d'Apposition :

A propos d'un cas

par HENRI TORDJMAN*

Augmentation de crête alvéolaire par greffe osseuse autogène d'apposition en onlay d'origine *ramique. Reconstruction horizontale et verticale.*

** Docteur en Chirurgie Dentaire - D.U de Chirurgie Buccale et d'Implantologie - D.U de Chirurgie Pré et Péri-Implantaire*

Exercice limité à la Chirurgie Maxillo-Buccale, à l'Implantologie et à la Parodontologie

MEULAN (78) – France - tordjman.h@wanadoo.fr

Mots-clés : Greffe Osseuse Autogène – Reconstruction – Ostéosynthèse – Implantation

Résumé

L'utilisation des greffes osseuses autologues avec implants dentaires fut décrite à l'origine par Branemark et Coll en 1975, aujourd'hui c'est une procédure orale parfaitement acceptée.

La mise en place d'un implant endo-osseux nécessite un volume osseux suffisant pour son recouvrement complet.

La résorption osseuse après la perte dentaire est souvent dramatique et irréversible. Elle peut être verticale, horizontale ou combinée, laissant une édentation sans os et ainsi difficile à implanter.

La réparation des défauts alvéolaires localisés pourra être réalisée par des greffes osseuses d'origine ramique ou symphysaire qui nous offrent plusieurs avantages : un accès chirurgical conventionnel, une proximité des sites donneurs et receveurs réduisant les temps d'intervention et d'anesthésie et c'est idéal pour les patients en consultations externes.

Comme il n'y a pas de cicatrices cutanées, les patients ont moins peur que pour un site donneur extra-oral.

Les greffes osseuses d'origine ramique donnent moins de complications postopératoires comparées à celles d'origine symphysaire. La fermeture des tissus mous et l'absence d'infection sont les conditions obligatoires pour le succès des greffes osseuses.

Introduction

L'objectif du traitement implantaire est de préserver la santé de nos patients, d'obtenir des implants durables au moyen de l'ostéointégration et de restaurer la fonction et l'esthétique au moyen de prothèses supra-implantaires.

Le succès d'une réhabilitation implanto-prothétique, est conditionné par le positionnement optimal de l'implant en terme de situation, d'axe et d'émergence.

Une des conditions nécessaire est le volume et la qualité osseuse du site implantaire.

Malheureusement, nous l'avons tous constaté dans notre exercice quotidien, nous sommes de plus en plus confrontés à des situations de résorption de l'os alvéolaire (pour des raisons diverses) accompagnant la perte de l'organe dentaire. Le volume osseux résiduel ne permet pas de poser l'indication implantaire soit par manque d'épaisseur soit par absence de hauteur.

La reconstruction d'un volume osseux crestal suffisant pourra être réalisée par une greffe osseuse autogène d'apposition en onlay afin de permettre la mise en place d'implants endo-osseux et de répondre aux impératifs esthétiques, phonétiques et fonctionnels (MISCH 2000, RAGHOEBAR 2001).

Nous disposons pour ces greffes des sites donneurs intra-oraux (le maxillaire et la mandibule) et extra-oraux (le pariétal, l'os iliaque).

Le maxillaire et la mandibule sont des sites donneurs à proximité des sites receveurs et présentent la possibilité de prélever sous anesthésie locale ce qui rassure le patient (JOSHI 2004).

Le choix du site de prélèvement se fait en considérant le volume, la forme et la localisation sur l'arcade du déficit osseux.

Le volume osseux disponible au niveau du site donneur pressenti, et la capacité du greffon à résister aux phénomènes de résorption vont guider le praticien dans sa décision thérapeutique.

L'objectif de cette publication est de mettre à disposition du thérapeute expérimenté un protocole de greffe osseuse autogène reproductible afin de réparer un déficit osseux de faible étendue et permettre une réhabilitation par une prothèse fixe implantoportée.

Présentation du cas

La présente description relate l'aménagement osseux pré-implantaire par greffe osseuse autogène d'apposition en onlay d'origine ramique.

Anamnèse – désir du patient – diagnostic

Le patient âgé de 51 ans, non fumeur et sans antécédent médical particulier, est adressé pour la pose d'un implant en lieu et place de la 13 (Fig.1).

Fig.1-Etat buccal à la première consultation

L'examen clinique ne révèle aucune anomalie.

Une radiographie rétroalvéolaire (Fig.2) met en évidence un déficit osseux vertical et horizontal considérable allant jusqu'à l'apex de la 14.

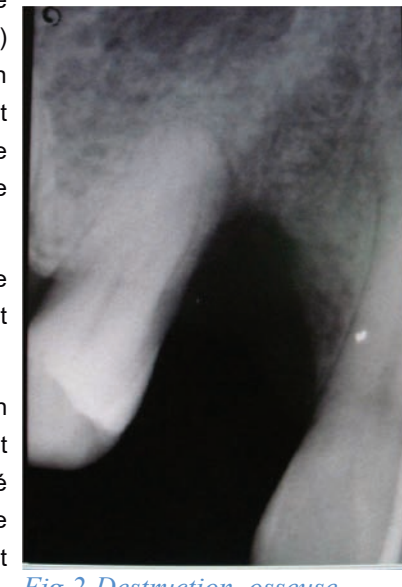

Fig.2-Destruction osseuse verticale et horizontale

Le désir du patient à ce stade est le résultat esthétique final.

Un examen tomodensitométrique est réalisé et interprété (Fig.3-4-5). Il confirme l'importance du défaut osseux et une greffe osseuse d'apposition en 3D d'origine ramique est décidée.

Le patient est informé du plan de traitement, des avantages et des inconvénients du choix thérapeutique, des risques liés à l'intervention et son consentement est obtenu.

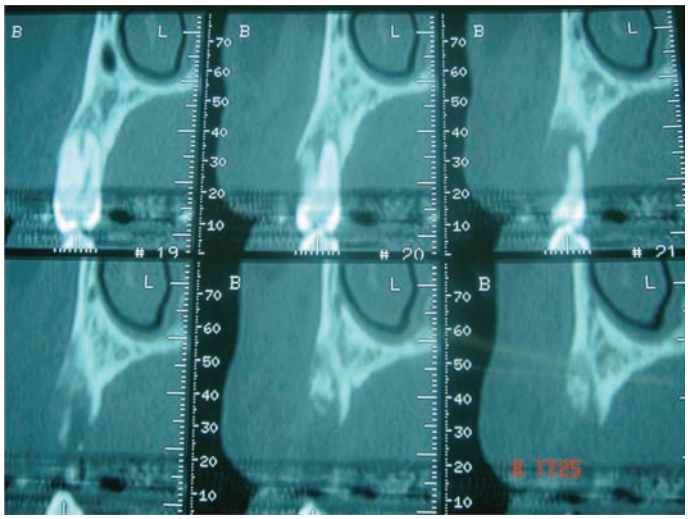

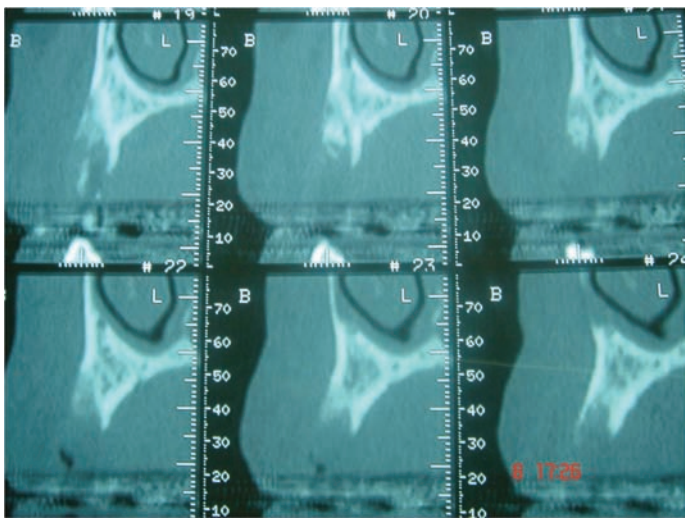

Fig.3-4- Dentascan -Défaut osseux

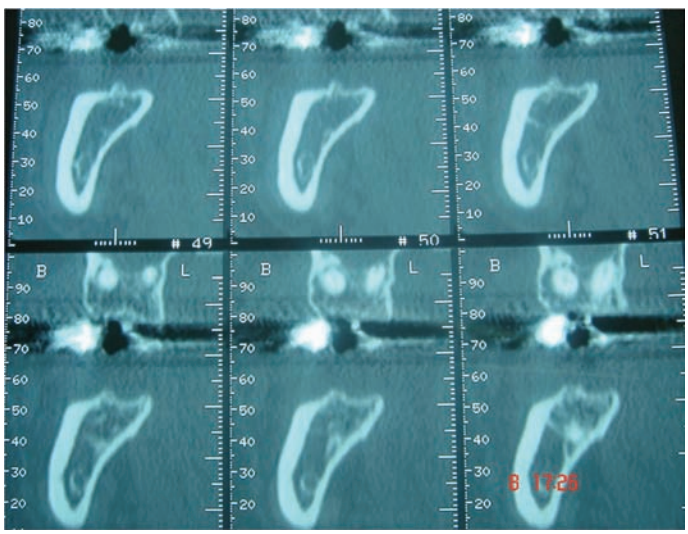

Fig.5-Dentascan-Site de prélèvement

Déroulement du traitement

Le plan de traitement a été réalisé en trois étapes.

Comme pour toute chirurgie, le bilan préopératoire est réalisé et ne relève aucune contre-indication à un acte de chirurgie buccale.

La prémédication est de type habituel à nos chirurgies osseuses sur des patients en bonne santé :amoxicilline :1gramme matin et soir pendant 10 jours ; corticoïde:1mg/kg pendant 4 jours ; Atarax:1mg/kg 1 heure avant l'intervention ; le traitement médicamenteux est commencé 3 jours avant l'intervention.

Première étape :

L'intervention chirurgicale est effectuée en conditions stériles dans le bloc opératoire intégré au cabinet.

La greffe osseuse autogène obéit à un protocole rigoureux.

Le dentascan réalisé, détermine le déficit osseux au niveau de la 13, le volume osseux disponible au niveau du site de prélèvement (zone rétro-molaire inférieure droite) et visualise l'obstacle anatomique à préserver (trajet du canal dentaire inférieur).

1/ Anesthésie : l'intervention débute par des injections d'anesthésique (Alphacaïne SP,Dentsply) en juxta-périostée en vestibulaire et en palatin de la 13.

2/ La voie d'abord chirurgicale doit permettre l'exposition directe et large de la zone à greffer et le recouvrement facile des greffons après leur mise en place (PROUSSAEFS 2002).On incise à distance de la zone à reconstruire afin que les greffons soient recouverts hermétiquement par un lambeau intact et bien vascularisé. Dans ce cas, une première incision verticale se fait à l'aide d'une lame 15,dans l'épaisseur du frein labial médian supérieur, suivent une incision intrasulculaire et crestale et une seconde incision de décharge en distal de la 16.

La dissection se fait en levant un lambeau de pleine épaisseur en vestibulaire et en palatin.

La zone à greffer est alors exposée et le déficit osseux évalué(Fig.6).

FAITES PARTIE DE LA (R)EVOLUTION!

Sur vimeo vous pouvez voir une extraction-implantation en combinaison avec l'usage du Smart Grinder.

Préservez l'os alvéolaire de votre patient en utilisant les dents extraites comme substitut osseux.

L'IMPLANT PREMIUM (R)EVOLUTION avec Shuttle intégré

4 en 1

Le Shuttle réunit 4 fonctions:
Porte-implant | Vis
Conformateur gingival | Outil d'empreinte

Avantages des implants (R)Evolution
Pose full flap (avec lambeau) ou flapless (sans lambeau) | shuttle assurant l'hermeticité aux bactéries durant toute l'osteointegration |
Surface: testée et reconnue par une étude indépendante!

LA PRÉSERVATION ALVÉOLAIRE NATURELLE à l'aide du Champions Smart Grinder

Mise en place du greffon obtenu

Greffon osseux mis en place

COURS D'IMPLANTOLOGIE MINIMALEMENT INVASIVE

300 € ttc*

Formez-vous à l'implantologie MIMI®-Flapless et au procédé avec le Smart Grinder dans le FUTURE CENTER, avec des chirurgies en direct et des travaux pratiques.
Vous pouvez vous inscrire en ligne, par email, ou par téléphone à une des dates suivantes:

20/21 **octobre** 3/4 + 17/18 **novembre** 8/9 **décembre**

*gratuit pour les clients actuels et/ou personnes parrainées.

SAVE THE DATE

6ÈME CONGRÈS VIP-ZM **2018**
11 + 12 MAI
CRACOVIE

Des études scientifiques et d'autres informations sur:
www.champions-implants.com

Service clients France | Nicole Decher
tel 0049 6734 91 40 80 16
nicole.decher@champions-implants.com

champions implants

Champions-Implants GmbH | Champions Platz 1 | D-55237 Flonheim | fon 00 49 6734 91 40 80 | info@champions-implants.com

LE ‹MUST-BE›
en médecine dentaire

JE ME FORME À L'IMPLANTOLOGIE MINIMALEMENT INVASIVE
Formations dans le Champions Future Center en Allemagne

«Vous apprendrez une approche invasive à minima dans différentes situations cliniques ; site cicatrisé, extraction-implantation, crête mince ou encore extraction-implantation immédiate. Nous verrons comment au sortir du cours intégrer l'implantologie dans sa palette thérapeutique et permettre à vos patients de bénéficier d'une implantologie douce, accessible et de qualité »

Priv.-Doz. Dr. med. dent. Armin Nedjat

CURSUS DE DEUX JOURS
THÉORIE, TP ET CHIRURGIES EN DIRECT

NOUVEAU La greffe autologue réalisée à partir de dents extraites. Découvrez une alternative aux biomatériaux classiques, simple, naturelle et active : les dents extraites!

Intégrez une communauté active de praticiens utilisateurs; échanges, conseils, partage d'expériences dans un cadre chaleureux sont au RDV.

2094,40 € ttc

CHAMPIONS SMART GRINDER

TRANSFORMEZ LES DENTS EXTRAITES EN GREFFES AUTOLOGUES!

Procédé simple et rapide en < 15 min

- ★ EXTRACTION
- ★ BROYAGE
- ★ TRAITEMENT DES GRANULES
- ★ GREFFE OSSEUSE PRÊTE

champions implants

Pour plus d'informations sur nos produits, veuillez consulter
www.champions-implants.com

Nicole Decher | Service clients France
fon 00 49 6734 91 40 80 16 | nicole.decher@champions-implants.com
Champions-Implants GmbH | Champions Platz 1 | D-55237 Flonheim

OCTOBRE 2017
☐ 20 + 21 Advanced Power MIMI®-Flapless

NOVEMBRE 2017
☐ 3 + 4 Advanced Power MIMI®-Flapless
☐ 18 + 18 Advanced Power MIMI®-Flapless

DECEMBRE 2017
☐ 8 + 9 Advanced Power MIMI®-Flapless

ENTREZ DANS LA (R)EVOLUTION

Fax-Réponse 00 49 67 34 10 53
ou inscrivez vous en ligne sur
www.fr.champions-implants.com

300 € ttc*

Nom/Prénom _____

Adresse _____

Email _____

Numéro de téléphone _____

Signature & cachet du cabinet

*gratuit pour les clients actuels et/ou personnes parrainées.

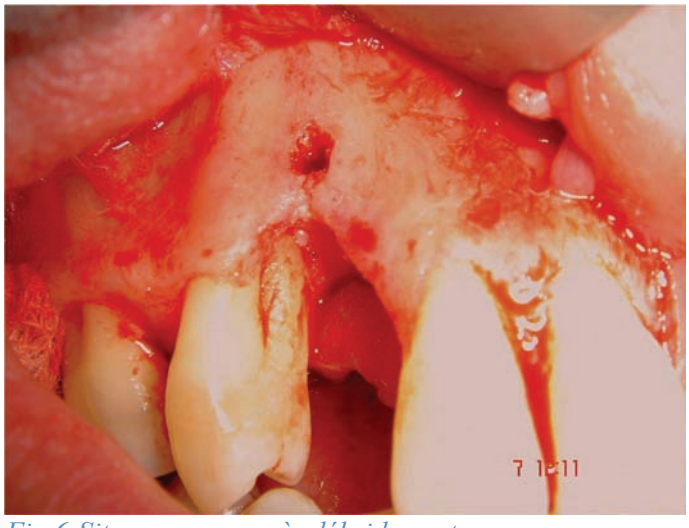

Fig.6-Site receveur après débridement

3/ Préparation du site receveur

Le site receveur est préparé et doit être exempt de tout débris muqueux ou conjonctif.

A ce stade, il est à noter, outre le défaut osseux considérable en hauteur et en épaisseur(Fig.7), la dénudation des faces mésiales radiculaires de la 14(Fig.8).

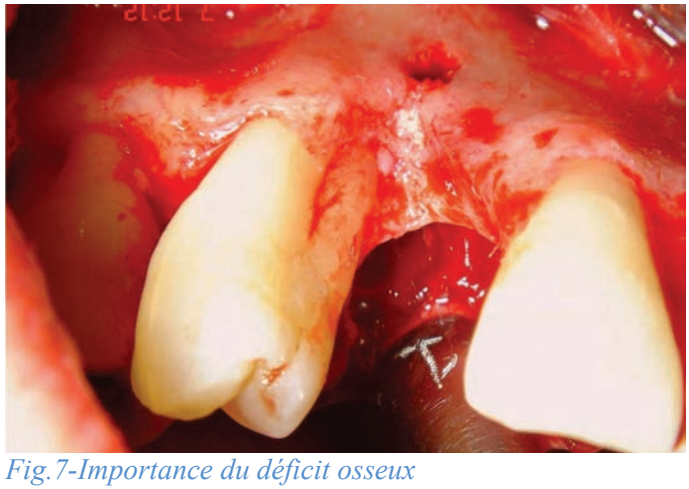

Fig.7-Importance du déficit osseux

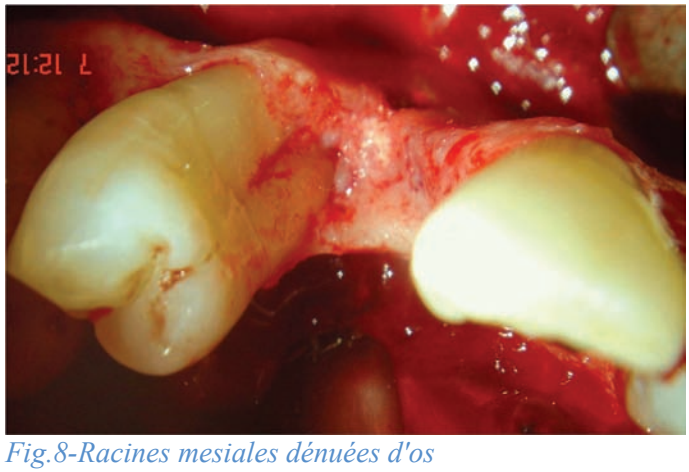

Fig.8-Racines mesiales dénuées d'os

4/Le prélèvement osseux

L'accès au site donneur dans la zone rétro-molaire se fait après anesthésie locale, par une incision crestale associée à deux incisions de décharges. La première en mésiale de la 46 et la seconde dans la muqueuse jugale.

Un lambeau muco-périosté permet l'exposition large et directe du site de prélèvement(Fig.9).

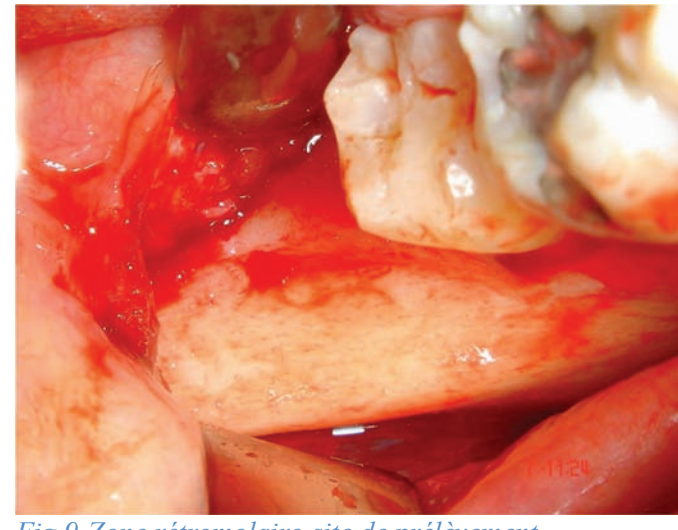

Fig.9-Zone rétromolaire-site de prélèvement

Les dimensions du greffon sont déterminées et les ostéotomies sont faites à l'aide de disque diamanté de 3.25mm de rayon, montée sur pièce à main sous irrigation abondante (trousse Frios Micro Saw Dentspy Friadent).

L'ostéotomie crestale est suivie d'une ostéotomie mésiale et distale ; l'ostéotomie basale termine la taille du greffon.

Le disque est associé à un carter de protection qui permet des ostéotomies en toute sécurité et de préserver les structures anatomiques jugales (Fig.10).

Fig.10-Matériel d'ostéotomie

A ce stade, les principales structures anatomiques à respecter sont le nerf alvéolaire inférieur, les racines des molaires mandibulaires et l'artère faciale (TULASNE 2005).

Le prélèvement du bloc cortico-spongieux se fait par clivage à l'ostéotome droit ou courbe veillant à rester au contact de la corticale(Fig.11).

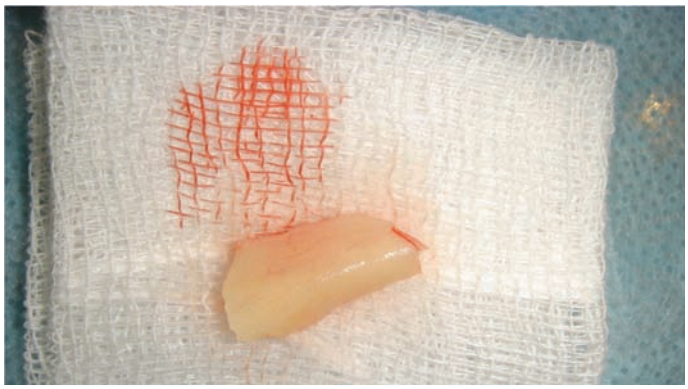

Fig.11-Greffon cortico-spongieux

5/ La fermeture du site de prélèvement

Se fait de façon hermétique après contrôle de l'hémostase à l'aide de sutures résorbables (Vicryl 4.0).

6/ Mise en place du greffon

Le greffon laissé dans une cupule de métronidazole (Flagyl 0.5) est récupéré et ajusté parfaitement au site receveur ; à ce stade, l'alignement du bord crestal du greffon est capital et l'ajustage des différents blocs osseux se fait de façon minutieuse(Fig.12).

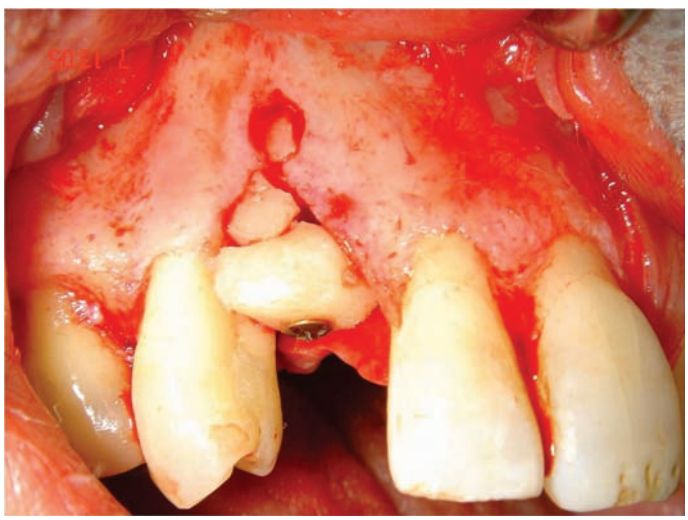

Fig.12-Adaptation des greffons par une vis d'ostéosynthèse

L'immobilisation stricte des greffons est obtenue à l'aide d'une vis d'ostéosynthèse (1.2mm de diamètre et de 12 mm de longueur, Stoma) traversant, dans le sens vertical, les blocs osseux et vissée en partie dans l'os résiduel apical(Fig.13) .

Les bords vifs sont émoussés à l'aide d'une fraise boule diamanté (réf : 801035, Komet) pour éviter toute déchirure du lambeau lors de la fermeture.

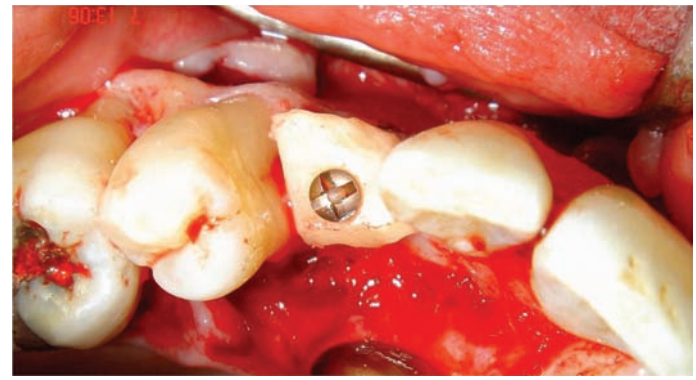

Fig.13-Vue occlusale

7/ La fermeture du site greffé

Se fait après vérification de l'hémostase et repositionnement du lambeau sans tension à l'aide de sutures (Fig.14et 15).

Les suites opératoires sont minimes, léger œdème et tuméfaction régressant en 8 jours.

Fig.14-Repositionnement du lambeau

Fig.15-Fermeture des berges-Noter l'absence de blanchiment du lambeau traduisant l'absence de tension

8/ Suivi du patient

Le patient est revu à 10 jours pour contrôle et ablation des fils.

Deuxième étape:

A quatre mois, la cicatrisation des tissus mous recouvrant la greffe est excellente malgré une absence de tissu kératinisé qui sera réparé par une greffe conjonctive(Fig.16).

Fig.16-Cicatrisation des tissus mous à 4 mois

Après anesthésie locale et une incision crestale, un lambeau de pleine épaisseur met en évidence la vis d'ostéosynthèse et une légère résorption du greffon en distal(Fig.17).

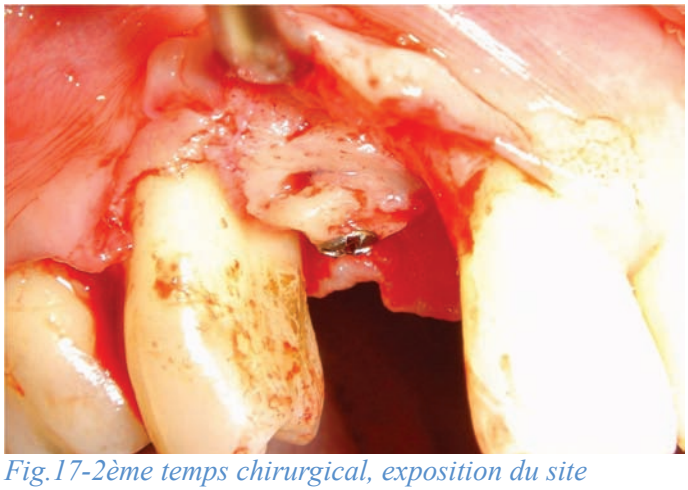

Fig.17-2ème temps chirurgical, exposition du site greffé ,légère résorption en distal

La qualité et la configuration obtenues du site implantaire, devient alors favorable après retrait de la vis d'ostéosynthèse, à un positionnement optimal de l'implant Xive S plus (Dentsply Friadent) de longueur 15mm et de diamètre 3.8mm, en terme de situation, d'axe et d'émergence.

L'implant a été posé en un temps chirurgical avec une excellente stabilité primaire(Fig.18) et associé, en vestibulaire, à une greffe conjonctive(Fig.19).

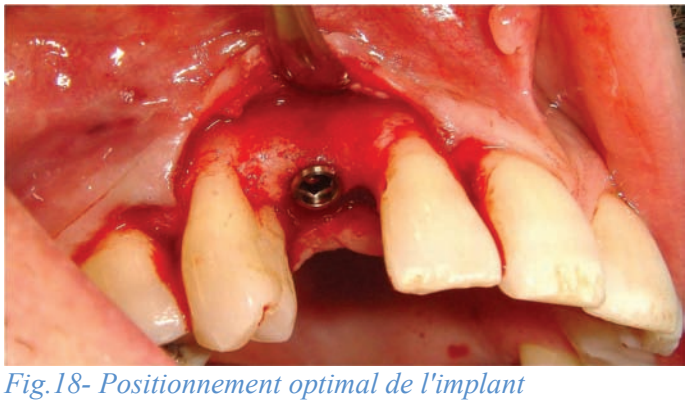

Fig.18- Positionnement optimal de l'implant

Fig.19- Greffe conjonctive associée

Le contrôle radiologique confirme le positionnement idéal de l'implant(Fig.20).

A ce stade, il est à noter, outre le gain osseux considérable résultant de la greffe, mais également le "recouvrement osseux" partiel des faces mésiales radiculaires de la 14.

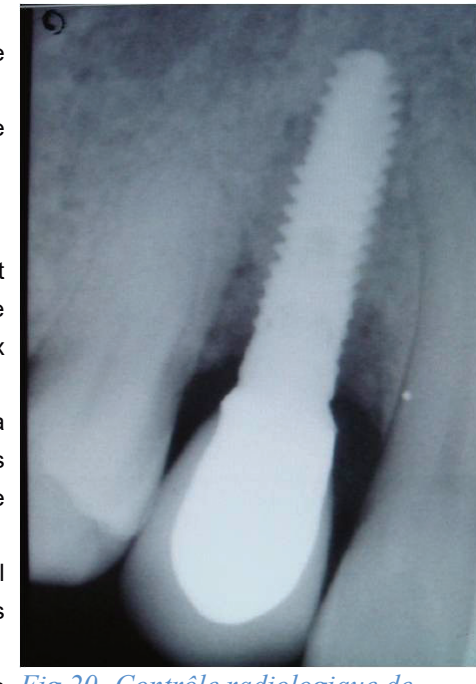

Fig.20- Contrôle radiologique de l'implant idéalement positionné

Cette colonisation des cellules osseuses sur des racines dentaires dénuées de tout ligament alvéolo-dentaire laisse à penser à un phénomène d'ankylose partielle.

Troisième étape:

A deux mois, la mise en charge se fait après cicatrisation des tissus mous et confection, par le confrère correspondant, d'une couronne céramo-métallique répondant à tous les critères fonctionnels et esthétiques (Fig.21).

La parfaite intégration de la prothèse implanto-portée, le respect de l'impératif esthétique avec alignement des collets ont donné entière satisfaction au patient (Fig.22).

Fig.21-Mise en charge, parfaite adaptation de la prothèse implanto-portée,respect de l'esthétique, alignement des collets gingivaux

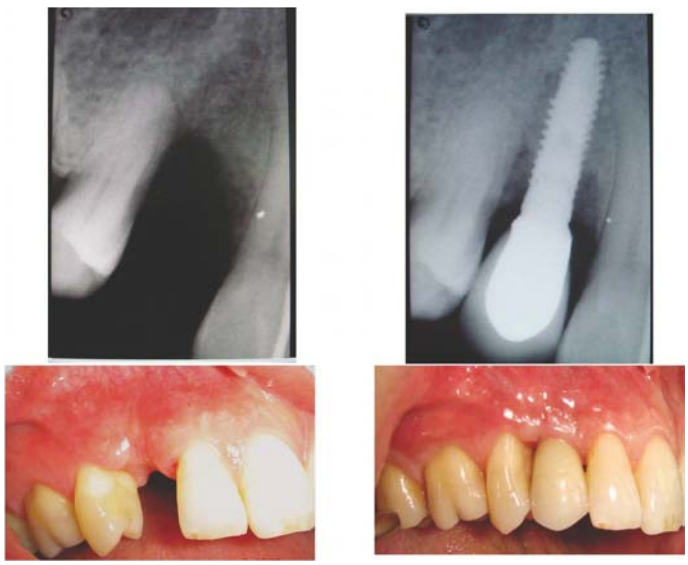

Fig.22-Rappel au patient le stade initial et le résultat obtenu

Discussion :

Les prélèvements osseux intra-buccaux possèdent de nombreux avantages histologiques, embryologiques et chirurgicaux. Ils présentent une bonne intégration aux sites receveurs et une faible résorption (CORDORA 2002, MISCH 1997).

L'indication de cette technique de prélèvement dépendra de la quantité d'os nécessaire mais aussi de la quantité d'os disponible (CAPELLI 2003).

Le choix du site de prélèvement sera dicté par l'accès clinique et la quantité d'os disponible (MISCH 1997).

Les risques encourus lors du prélèvement ramique sont faibles si les principales structures anatomiques sont respectées.

L'accès relativement facile au site de prélèvement réalisé sous anesthésie locale, la reproductibilité du geste technique, la prédictibilité du résultat, rendent ce type de prélèvement très facilement accepté par nos patients.

En dehors de la zone rétro-molaire, la région antérieure de la mandibule (ou symphyse) est un site de prélèvement présentant une relation risque-bénéfice favorable.

Le prélèvement symphysaire est cependant limité par les foramens mentonniers, le rebord basilaire et les apex dentaires.

Les risques encourus sont principalement des dysesthésies. La sensibilité pulpaire est altérée pour 18.6% des dents du bloc incisif mandibulaire à la dépose des sutures ; six mois plus tard 8.1% des dents adjacentes sont encore affectés et 0.6% des dents à douze mois (VON ARX 2005).Ces effets indésirables transitoires mais parfois définitifs, dont les patients sont informés préalablement à la chirurgie, sont limités par une dissection soigneuse du muscle mentonnier et la protection des pédicules vasculo-nerveux mentonniers et incisivo-canins. L'accès au site de prélèvement est facile et réalisable sous anesthésie locale.

Quelque soit le site de prélèvement intra-buccal, la greffe osseuse autogène reste le procédé de choix, le « gold standard » en matière de reconstruction osseuse.

Elle présente les meilleures qualités immunologiques, histologiques et physiologiques.

En effet, l'os autogène possède des propriétés mécaniques par la corticale et des propriétés ostéogéniques par l'os médullaire qu'aucune allogreffe ou xénogreffe, ni aucun matériau alloplastique ne saurait atteindre.

Cependant, comparant greffe osseuse et régénération osseuse guidée, Rocchietta en 2008 montre que les gains verticaux sont parfois supérieurs pour la GBR et que le taux de survie à 7 ans semble meilleur également même si le taux de complications de la GBR parait plus élevé.

En règle générale, pour les déficits alvéolaires horizontaux, verticaux ou combinés, de faible étendue, de une à quatre dents, un prélèvement intra-buccal est choisi au niveau de la région antérieure ou postérieure de la mandibule. Les prélèvements ramique et symphysaire peuvent être réalisés de façon combinée si l'indication est posée.

Conclusion

L'aménagement osseux pré-implantaire par greffe osseuse autogène est devenu incontournable dans l'exercice de l'implantologie et doit faire partie intégrante de notre plan de traitement. L'augmentation de crête alvéolaire améliore habituellement le rapport couronne-implant.La qualité de l'os obtenue offre une meilleure stabilité à l'implant et permet de résister aux forces occlusales.

L'étroite collaboration et la bonne entente entre le chirurgien implantologiste et l'omnipraticien sont des conditions incontournables à la réussite des cas complexes.

■

Bibliographie

1. *Capelli M*

Autogenous bone graft from the mandibular ramus: a technique for bone augmentation.

Int J Periodontics Restorative Dent.2003; 23(3): 277-85

2. *Cordaro L, Sarzi D, Cordaro M*

Clinical results of alveolar ridge augmentation with mandibular block bone grafts in partially edentulous patients prior to implant placement

Clin oral Impl Res, 2002, 13: 103-111

3. *Joshi A*

An investigation of post-operative morbidity following chin graft surgery

Br Dent J, 2004, 196: 215-218

4. *Misch CM*

Comparison of intraoral donor sites for onlay grafting prior to implant placement

Int J Oral Maxillofac Implants, 1997, 12 : 767-776

5. *Misch CM*

Use of the mandibular ramus as a donor site for only bone grafting

J Oral Implant, 2000 XXVI (1): 42-49

6. *Raghoebar G M, Louwerse C, Kalk W W I, Vissink A*

Morbidity of chin bone harvesting

Clin Oral Impl Res, 2001, 12: 503-507

7. *Tulasne JF, Andreani JF*

Les greffes ossseuses en implantologie

Paris: Quintessence International; 2005. (Reussir)

8. *Proussaefs P, Lozada J, Klinman A, Rohrer MD.*

The use of ramus autogenous block grafts for vertical alveolar ridge augmentation and implant placement : a pilot study. Int J Oral Maxillofac Implants 2002;17:238-248.

Implants zygomatiques : mise au point

E.Massereau, I. Romanet, O. Richard, P.Tavitian, J. Lafont, C. Chossegros

Designed by Pressfoto / Freepik

Introduction

Les implants zygomatiques ont été décrits pour la première fois par Branemark en 1988 dans un but de réhabilitation prothétique, soit pour un os maxillaire édenté avec une forte résorption soit pour des séquelles de tumeurs, traumatismes ou malformations congénitales. Mais, malgré de nombreux résultats positifs et encourageants, il existe en réalité peu de comparaisons aux protocoles standards et peu d'études d 'efficacité à long terme.

I. Usinage

La conception initiale était celle d'un implant auto-taraudant en titane à surface usinée lisse. Les implants zygomatiques ont aujourd'hui une surface rugueuse et les plus utilisés sont constitués d'oxyde de titane. Sa porosité stimule la croissance osseuse sur et au sein de la surface et permet une meilleure ostéointégration.

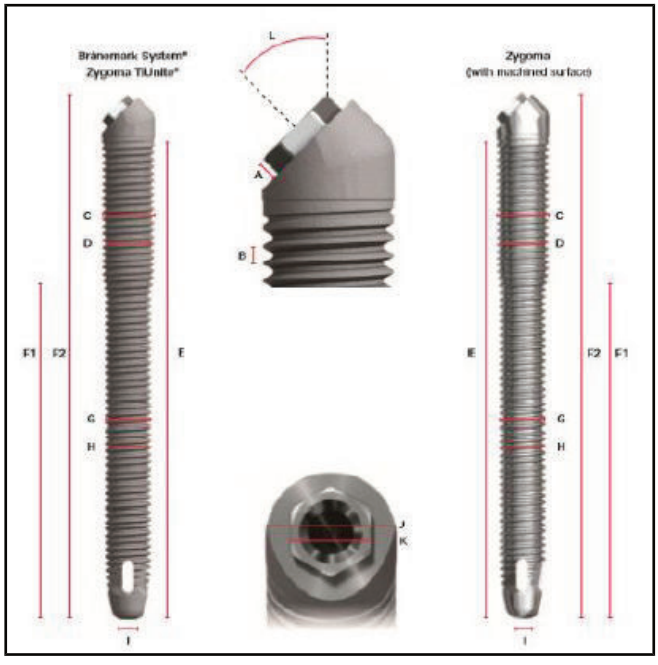

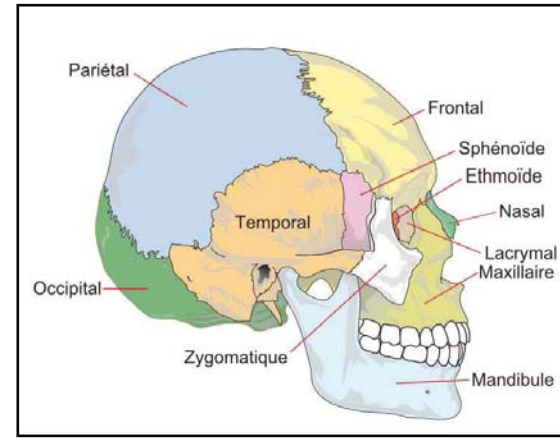

II. Rappel anatomique

a. **Os Zygomatique**

L'os zygomatique est un os de forme pyramidal. Il s'agit d'une structure solide pour l'ancrage d'un implant. L'os zygomatique est homogène et dense. La longueur moyenne d'os disponible est de 14mm.

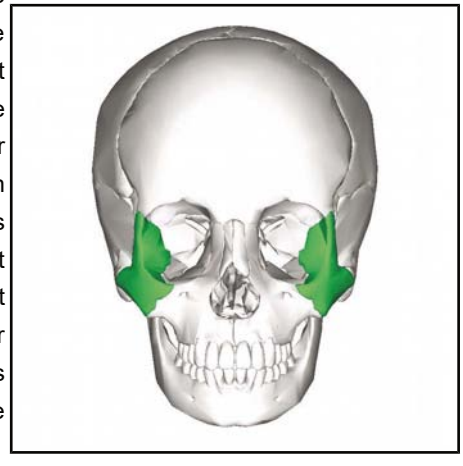

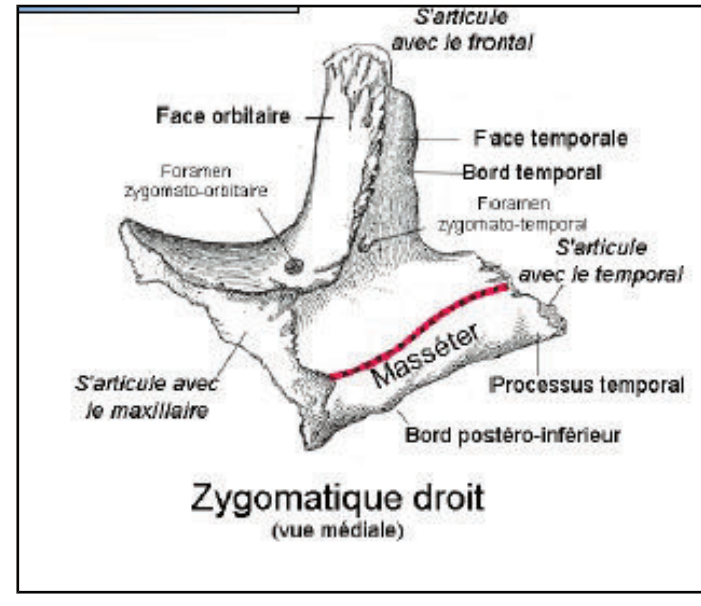

Os zygomatique : vue médiale

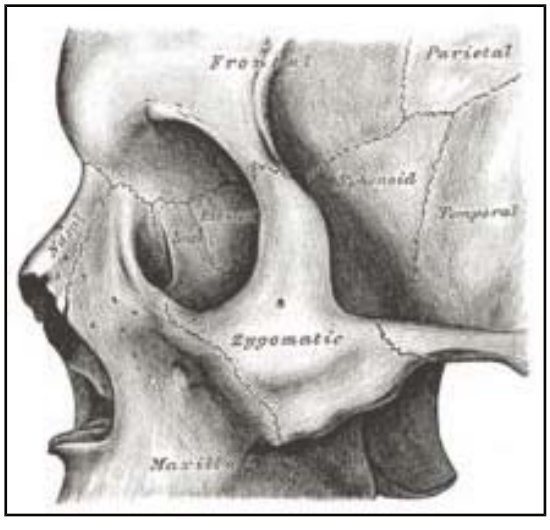

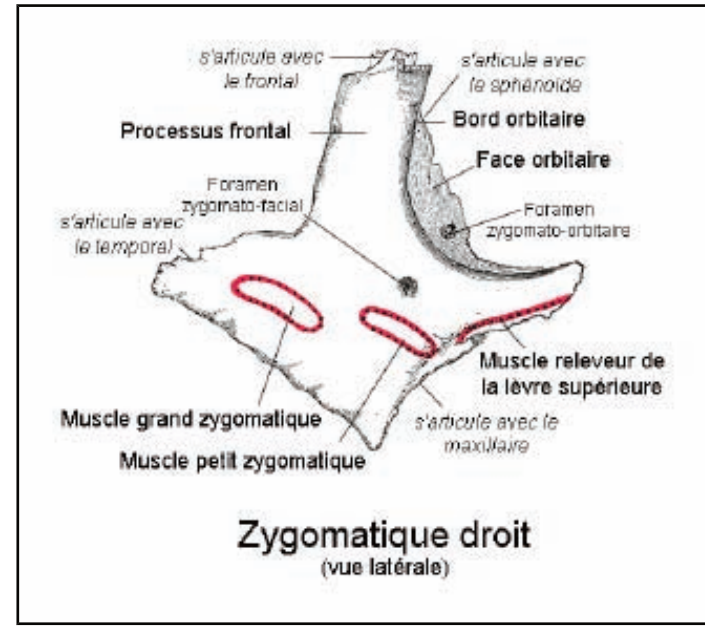

Os zygomatique : vue latérale

b. **Anatomie chirurgicale : classification ZAGA (Zygo Anatomy Guided Approach) (1)**

La classification ZAGA, établie par Aparicio en 2011 à partir de 200 sites et TDM, est fonction de la morphologie prothétique et de la morphologie propre à l'os zygomatique, prenant en compte la paroi latérale de sinus, la crête alvéolaire et le processus zygomatique. L'objectif de cette classification est d'éviter une émergence palatine et ainsi un inconfort et des problèmes d'hygiène.

ZAGA 0 :

-paroi sinus : très plate

-1ère ostéotomie placée sur la crête alvéolaire résiduelle

-corps de l'implant : trajet intra-sinusien

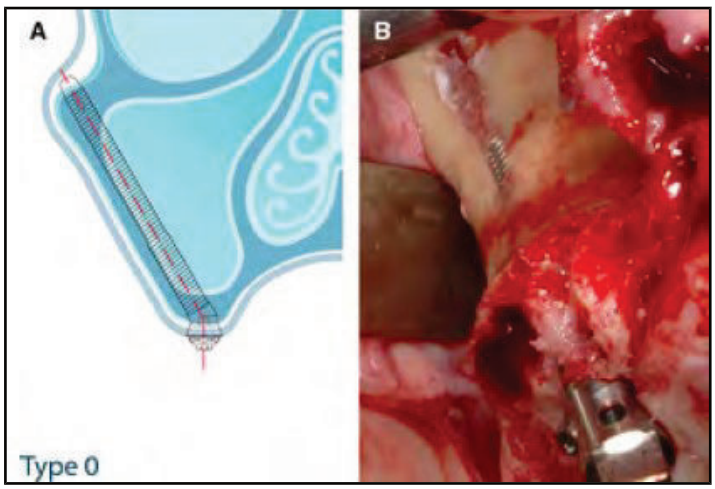

ZAGA 1 :

-paroi sinus : légèrement concave

-1ère ostéotomie placée sur la crête alvéolaire résiduelle mais perfore la paroi sinusienne

-majorité du corps de l'implant : intra-sinusien

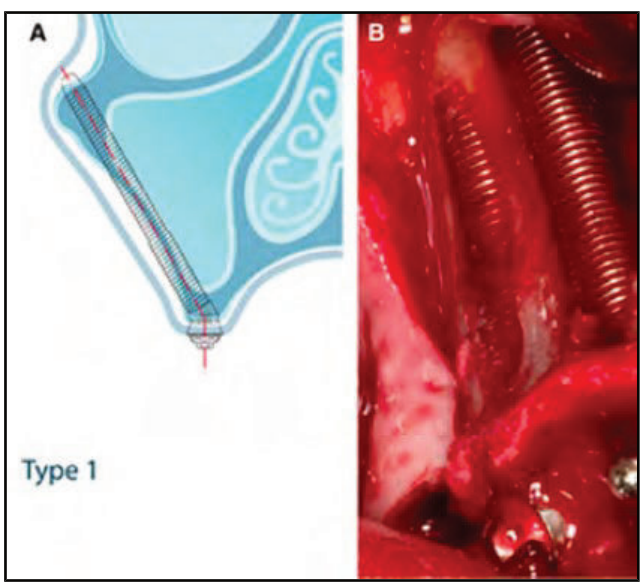

ZAGA 2 :

-Paroi sinus : plus concave

-corps de l'implant : surtout extra-sinusien

-Pas d'espace entre le corps de l'implant et la paroi du sinus maxillaire

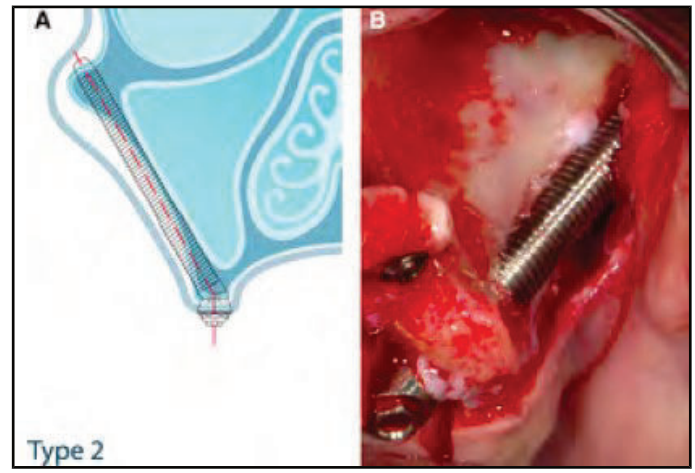

ZAGA 3 :

-1ère ostéotomie réalisée côté palatin de la crête alvéolaire

perfore la paroi sinusienne

rejoint l'os zygomatique dans une position + craniale

-Le milieu du corps de l'implant ne touche pas la paroi sinusienne extra-sinusienne

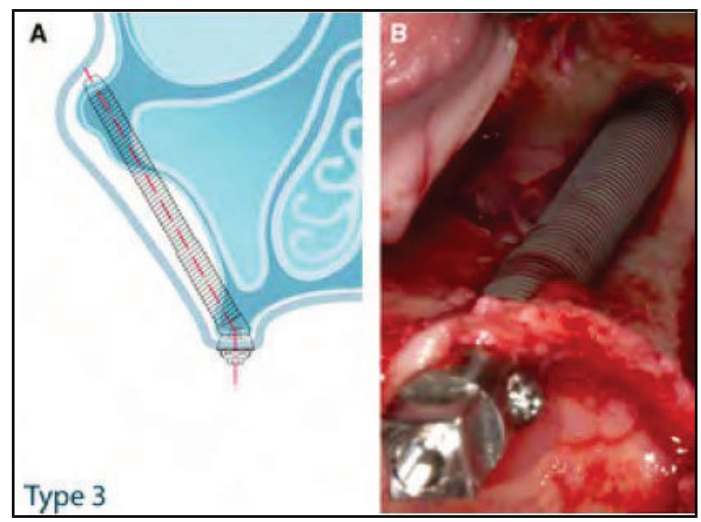

ZAGA 4 :

-Maxillaire atrophié avec des défauts horizontaux et verticaux

-Extra-maxillaire

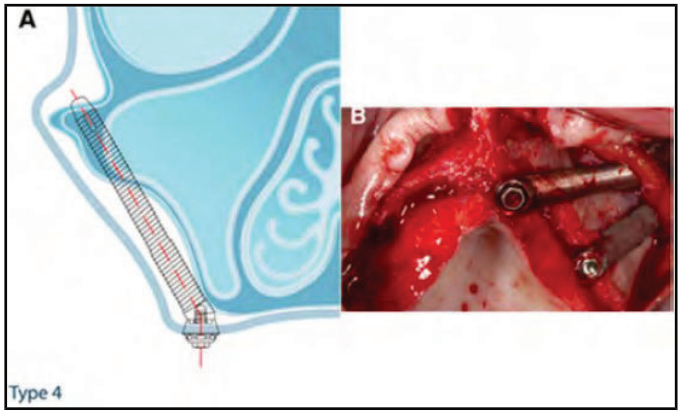

III. Indications (2)

a. Atrophie maxillaire

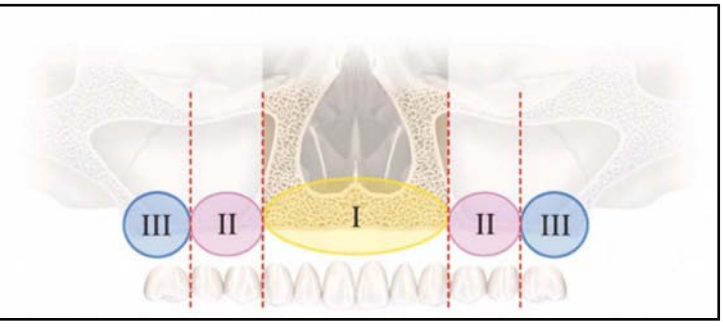

Les implants zygomatiques trouvent leur place en cas d'atrophie maxillaire avancée.

Bedrossian et al. ont décrit 3 zones à considérer afin de faire un choix thérapeutique : la zone 1, prémaxillaire (canine à canine), la zone 2 (prémolaires) et la zone 3 (molaires).

En fonction de la hauteur d'os disponible dans ces zones, le chirurgien doit opter pour une solution implantaire zygomatique ou mixte (zygomatique(s) + implants standards).

Présence d'os	Approche chirurgicale
Zone 1, 2, 3	Implants axiaux traditionnels
Zone 1, 2	4 implants traditionnels + implants postérieurs inclinés
Zone 1	2 implants zygomatiques + 2 ou 4 axiaux
Pas d'os disponible	4 implants zygomatiques

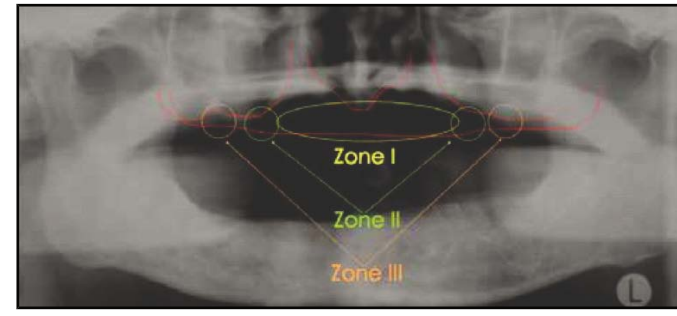

b. Evaluation pré-chirurgicale (3)

L'évaluation pré-chirurgicale passe par un examen clinique approfondi :

-profil et contours faciaux,

-habitudes parafonctionnelles

-relations maxillaires horizontale et verticale

-orientation du plan occlusal

-relation occlusale

-état dentaire

Le chirurgien devra s'assurer de l'absence de pathologie sinusienne, le cas échéant la prendre en charge préalablement à l'intervention chirurgicale.

La recherche d'un tabagisme ne doit pas être oubliée et le sevrage est indispensable.

IV. Réalisation d'un guide chirurgical

La réalisation d'un guide chirurgical, en accord avec le chirurgien dentiste réalisant la prothèse est nécessaire. Celui-ci consiste à réaliser un duplicata en résine acrylique transparente de la prothèse amovible existante ou du pré-montage en cire.

V. Contre-indications

Les contre-indications absolues sont :

-les infections sinusiennes aigues

-les pathologies osseuses de l'os maxillaire et/ou de l'os zygomatique

-les contre-indications à l'anesthésie générale

Les contre-indications relatives sont :

-les sinusites infectieuses chroniques

-la prise de biphosphonates

-un tabagisme important

VI. Biomécanique

-En fonction du nombre d'implants :

Il existe une plus grande tendance à fléchir sous les charges horizontales. Deux facteurs interviennent dans cette notion : une longueur accrue des implants (30 à 52,5) et un support osseux limité (crête alvéolaire).

Les implants doivent être reliés de façon rigide à d'autres implants classiques et stables dans la région maxillaire antérieure.

-En fonction des mouvements de flexion :

Défavorables, ils compromettent la stabilité à long terme d'une restauration implantaire. L'objectif est donc de diminuer les mouvements de flexion. L'optimisation de la répartition des forces se fait en stabilisant complètement l'arcade, en diminuant les bras de leviers vestibulaires, en diminuant les extensions mésiales/distales et antérieures/postérieures et enfin en équilibrant l'occlusion.

VII. Intervention chirurgicale (4,5,6,7)

a. Matériel

L'ensemble du matériel nécessaire est iconé dans le tableau.

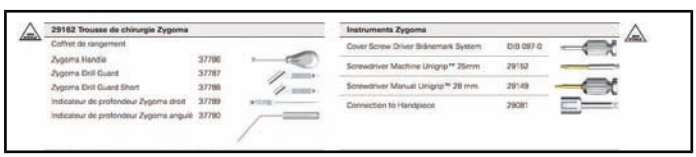

Il existe différents forets, implants et piliers. Les différentes longueurs d'implants disponibles sont : 30, 35, 40, 42,5, 45, 47,5, 50 et 52,5 mm.

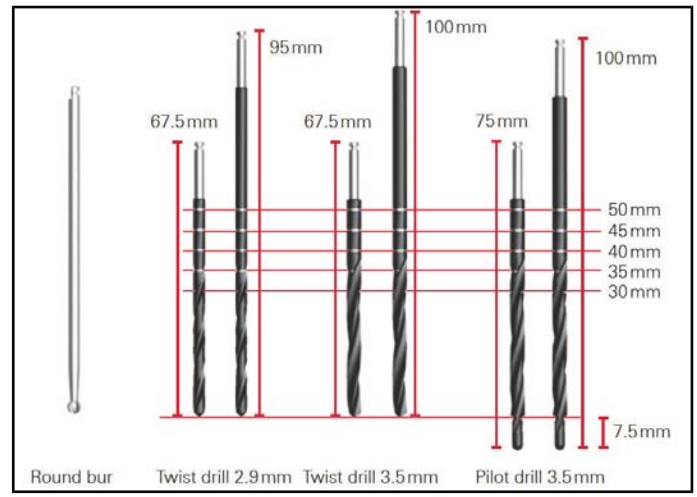

NobelZygoma 45°

Piliers Multi-Unit Abutment		RP
	Droit	
	3mm	32330
	5mm	32331
	17°	
	2mm	32328
	3mm	32329

NobelZygoma 0°

Piliers Multi-Unit Abutment		RP
	45°	
	6mm	37624
	8mm	37625
	10mm	37626
	60°	
	6mm	37774
	8mm	37775

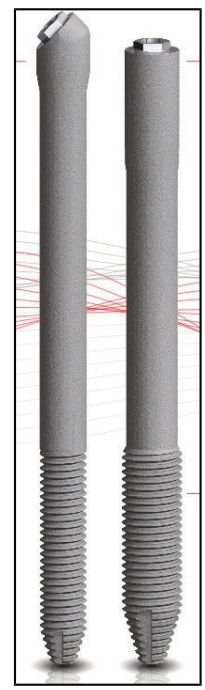

b. Intervention

Sous anesthésie générale, on réalise une voie d'abord type Le Fort I ou crestale.

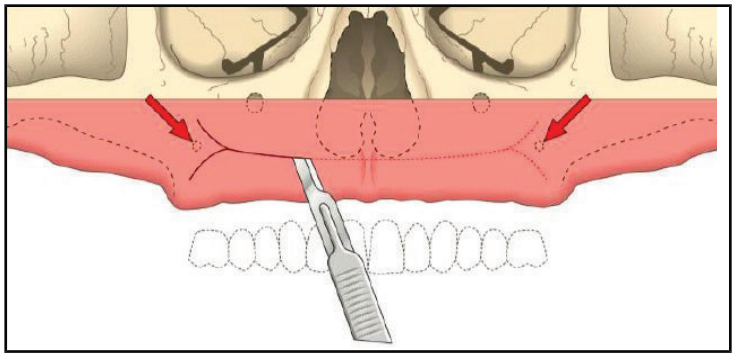

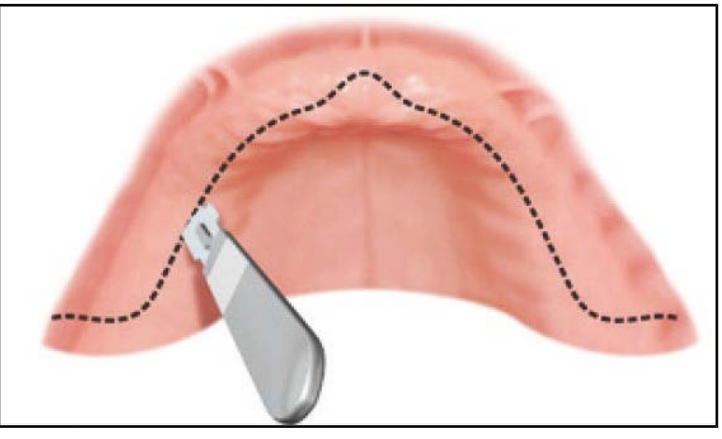

Le décollement est palatin, en direction du foramen orbitaire, du cintre maxillo-zygomatique tout en protégeant et contrôlant l'orbite. On réalise une désinsertion des fibres médiales du masséter.

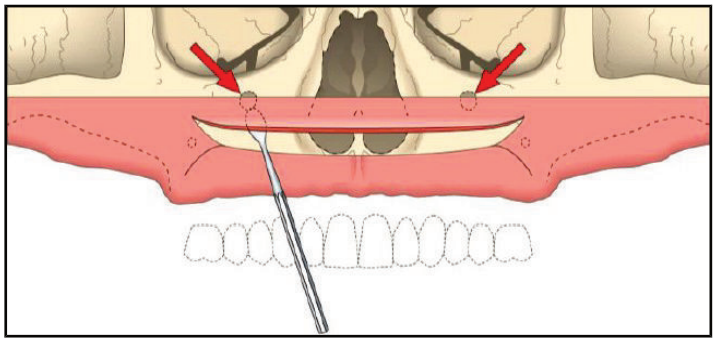

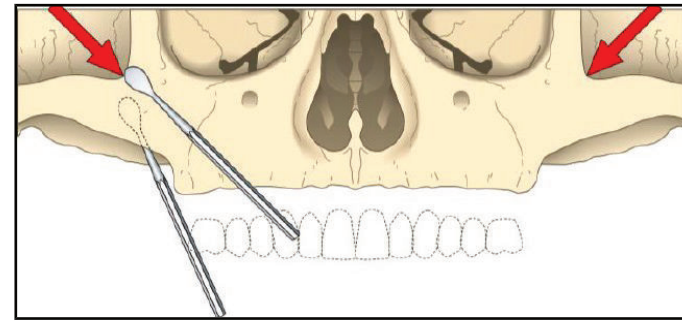

On réalise ensuite une fenêtre de 10 par 5 mm sous le corps de l'os zygomatique sur la paroi latérale du sinus. Les objectifs sont de garder une muqueuse sinusienne intacte, de contrôler la séquence de forage et de contrôler le placement de l'implant.

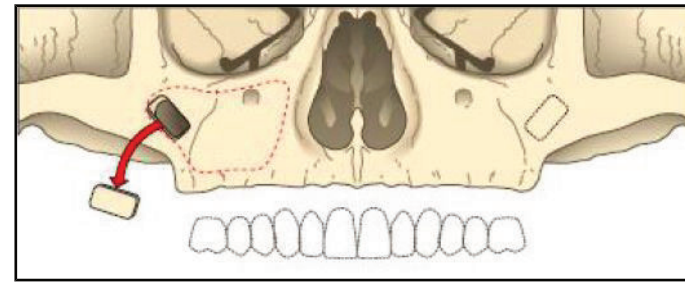

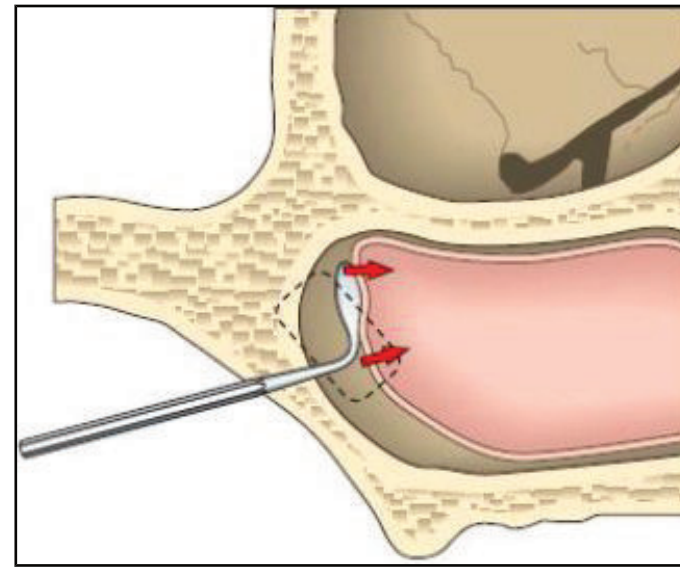

Le forage se fait à une vitesse de 2000 tours/minute et l'implant se place à une vitesse de 45 tours/ minute. Le couple de serrage maximum pour l'installation de l'implant est de 50Ncm.

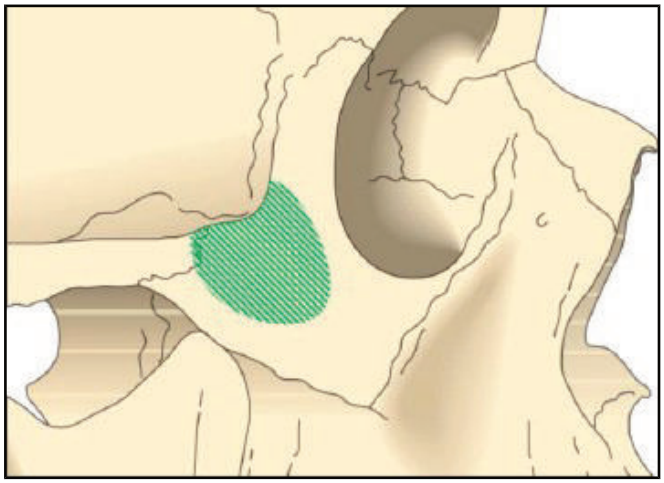

Zone terminale de forage dans l'os zygomatique

La mise en place d'un écarteur permet de guider la pose de l'implant.

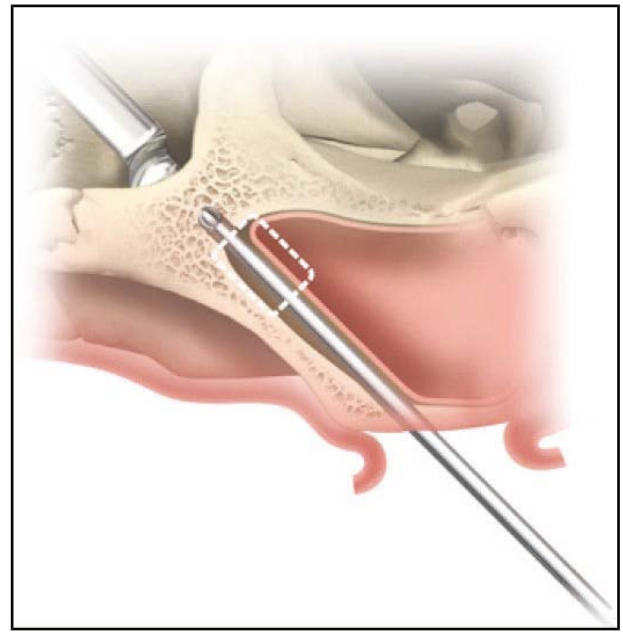

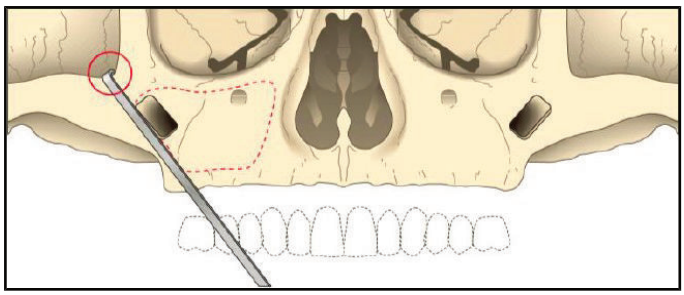

A 2000 tours/minute, sont passés successivement : fraise boule à col très long, twist drill (2,9) jusqu'à perforation de l'os zygomatique au niveau de l'incisure.

Puis pilot drill (2,9-3,5) et twist drill terminal (3,5).

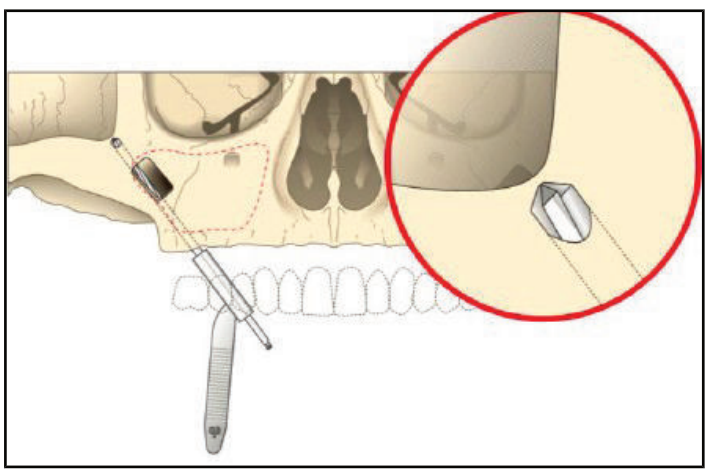

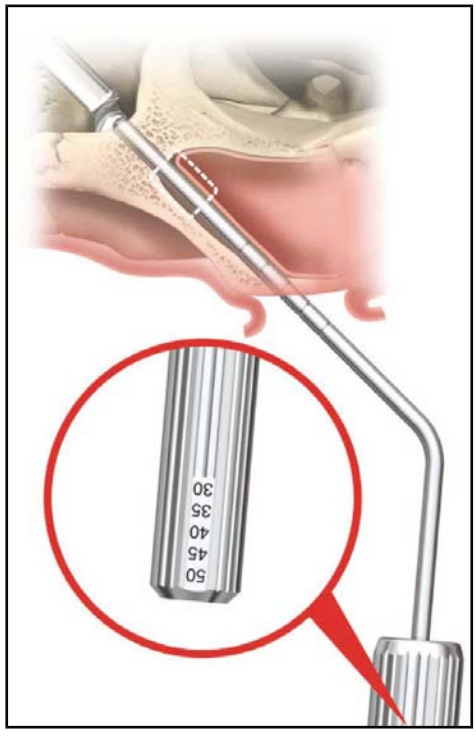

Ensuite, la jauge de profondeur permet devisualiser le point de sortie de l'implant au niveau de la face externe de l'os zygomatique avec 6 à 11 mm intra-osseux.

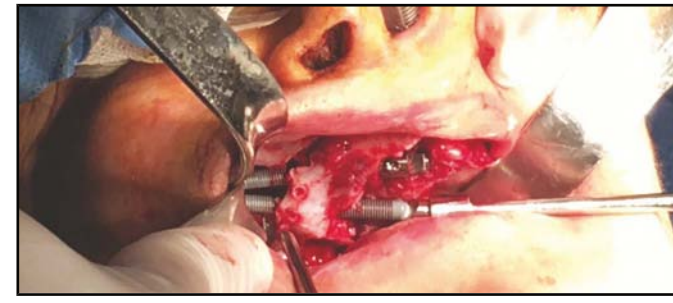

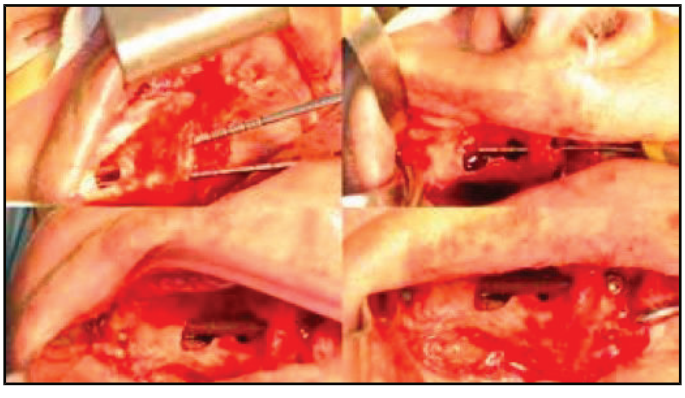

Enfin, on procède à la mise en place de l'implant à 45 tours/minute à 50Ncm.

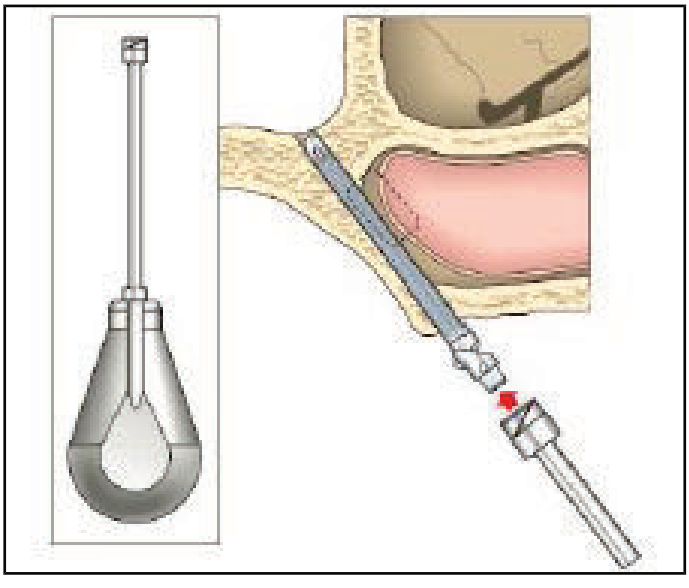

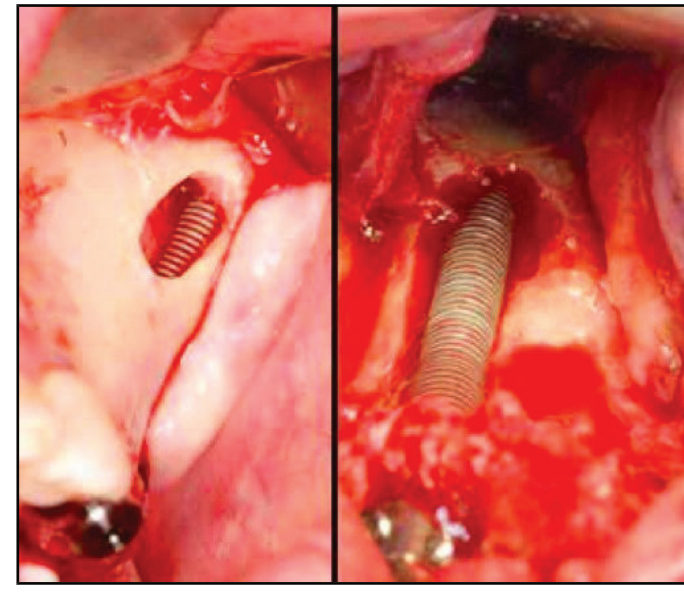

On retire ensuite le porte-implant et on met en place le pilier.

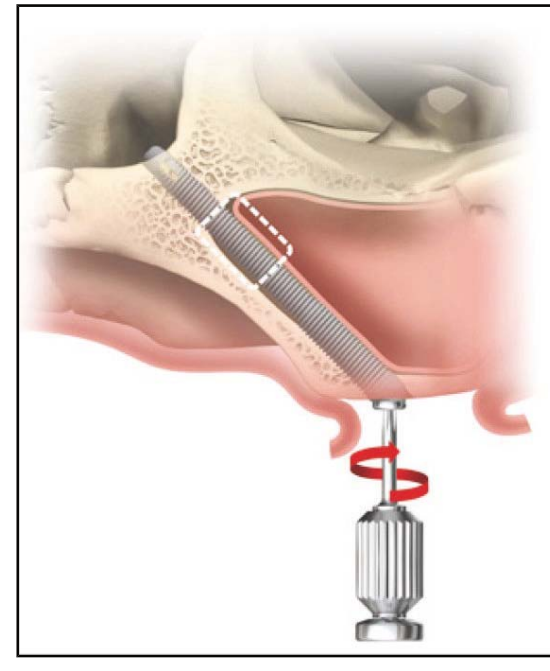



On suture enfin avec du fil résorbable 3-0.

VIII. Mise en charge

Initialement, Branemark avait décrit une mise en charge en deux temps qui a été peu à peu remplacé par une mise en charge immédiate et une conception prothétique en un seul temps.

IX. Complications (8)

Les complications sont :

-lésions orbitaires

-perforation de la paroi postérieure du sinus maxillaire ou de la fosse infra temporale

-saignement per-opératoire

-lésions du nerf infra-orbitaire

-pathologie sinusienne

-lésions labiales pendant le forage.

X. Contrôle post-opératoire

Un panoramique dentaire post-opératoire est indispensable pour vérifier le bon positionnement des implants dans l'os zygomatique.

XI. Taux de survie (2, 9, 10, 8, 11, 12, 13,14)

Le taux de survie est supérieur à 90 % quelque soit la technique utilisée. Aparicio a décrit des critères de réussite qui sont : la stabilité de l'implant, la douleur post-opératoire, la présence d'une pathologie sinusienne, la préservation des tissus mous péri-implantaires et enfin l'existence d'une compensation.

Conclusion

Les implants zygomatiques sont une bonne alternative aux greffes osseuses avec la possibilité d'une mise en charge immédiate et ainsi une durée globale de traitement écourtée.

Credit : Implants zygomatiques Nobel Biocare

Bibliographie

1. Aparicio C. A proposed classification for zygomatic implant patient based on the zygoma anatomy guided approach (ZAGA): a cross-sectional survey. Eur J Oral Implantol. 2011;4(3):26975.

2. Aparicio C, Manresa C, Francisco K, Claros P, Alández J, González-Martín O, et al. Zygomatic implants: indications, techniques and outcomes, and the zygomatic success code. Periodontol 2000. oct 2014;66(1):4158.

3. Al-Nawas B, Wegener J, Bender C, Wagner W. Critical soft tissue parameters of the zygomatic implant. J Clin Periodontol. juill 2004;31(7):497500.

4. Corvello PC, Montagner A, Batista FC, Smidt R, Shinkai RS. Length of the drilling holes of zygomatic implants inserted with the standard technique or a revised method: a comparative study in dry skulls. J Cranio-Maxillo-fac Surg Off Publ Eur Assoc Cranio-Maxillo-fac Surg. mars 2011;39(2):11923.

5. Boyes-Varley JG, Howes DG, Lownie JF, Blackbeard GA. Surgical modifications to the Brånemark zygomaticus protocol in the treatment of the severely resorbed maxilla: a clinical report. Int J Oral Maxillofac Implants. avr 2003;18(2):2327.

6. Aparicio C, Ouazzani W, Aparicio A, Fortes V, Muela R, Pascual A, et al. Immediate/Early loading of zygomatic implants: clinical experiences after 2 to 5 years of follow-up. Clin Implant Dent Relat Res. mai 2010;12 Suppl 1:e77-82.

7. Davo R, Malevez C, Rojas J. Immediate function in the atrophic maxilla using zygoma implants: a preliminary study. J Prosthet Dent. juin 2007;97(6 Suppl):S44-51.

8. Becktor JP, Isaksson S, Abrahamsson P, Sennerby L. Evaluation of 31 zygomatic implants and 74 regular dental implants used in 16 patients for prosthetic reconstruction of the atrophic maxilla with cross-arch fixed bridges. Clin Implant Dent Relat Res. 2005;7(3):15965.

9. Aparicio C, Manresa C, Francisco K, Ouazzani W, Claros P, Potau JM, et al. The long-term use of zygomatic implants: a 10-year clinical and radiographic report. Clin Implant Dent Relat Res. juin 2014;16(3):44759.

10. Brånemark P-I, Gröndahl K, Ohrnell L-O, Nilsson P, Petruson B, Svensson B, et al. Zygoma fixture in the management of advanced atrophy of the maxilla: technique and long-term results. Scand J Plast Reconstr Surg Hand Surg. 2004;38(2):7085.

11. Farzad P, Andersson L, Gunnarsson S, Johansson B. Rehabilitation of severely resorbed maxillae with zygomatic implants: an evaluation of implant stability, tissue conditions, and patients' opinion before and after treatment. Int J Oral Maxillofac Implants. juin 2006;21(3):399404.

12. Bedrossian E. Rehabilitation of the edentulous maxilla with the zygoma concept: a 7-year prospective study. Int J Oral Maxillofac Implants. déc 2010;25(6):121321.

13. Bedrossian E, Rangert B, Stumpel L, Indresano T. Immediate function with the zygomatic implant: a graftless solution for the patient with mild to advanced atrophy of the maxilla. Int J Oral Maxillofac Implants. déc 2006;21(6):93742.

14. Balshi SF, Wolfinger GJ, Balshi TJ. A retrospective analysis of 110 zygomatic implants in a single-stage immediate loading protocol. Int J Oral Maxillofac Implants. avr 2009;24(2):33541.

■

denti.site

Votre **site internet** clé en main

2 minutes
pour tout comprendre!

www.denti.site

28 rue des Petites Ecuries 75010 Paris | tel: 01 42 46 64 75 - info@denti-site.fr

Améliorer son hygiène bucco-dentaire grâce aux nouvelles brosses à dents intelligentes !

Une récente méta-analyse[1] nous le rappelait il y a quelques semaines, les brosses à dents soniques ont fait la preuve de leur supériorité sur les brosses à dents manuelles. Cependant, nous savons tous que la meilleure des brosses ne donnera de bons résultats que si elle est utilisée de manière correcte. Il est donc important que nos patients puissent prendre conscience de la réalité de leur brossage quotidien et le corrigent au besoin. C'est ce défi que se propose de relever la nouvelle brosse DiamondClean Smart de Philips Sonicare.

Plus qu'une simple brosse à dents, DiamondClean Smart est une solution complète d'hygiène bucco-dentaire, dont les capteurs intégrés permettent d'offrir un accompagnement personnalisé à l'utilisateur. Ces 3 capteurs interagissent avec une application (gratuite) sur smartphone afin de fournir des informations en temps réel pendant le brossage afin de maitriser :

- Le trajet et le rythme de brossage grâce au capteur de position
- La pression appliquée grâce au capteur de pression
- L'absence de frottements intempestifs grâce au capteur de mouvements

L'utilisateur cesse ainsi d'utiliser sa brosse Philips Sonicare comme une brosse à dents manuelle, réduit les mouvements de frottement, optimise sa technique et brosse ses dents en douceur. De plus, les données de position collectées lors de ce coaching en temps réel sont ensuite utilisées dans la fonctionnalité TouchUp : si un endroit a été oublié pendant le brossage, l'application Sonicare le repère et propose à l'utilisateur de faire un second passage immédiat pour un brossage plus complet.

Outre ses capteurs intégrés, DiamondClean Smart dispose de 3 niveaux d'intensité et de 5 modes dont la combinaison permet des expériences de brossage parfaitement personnalisées. Elle dispose enfin d'une nouvelle gamme de têtes de brosse Premium dont chacune a démontré son efficacité lors d'études cliniques :

- Premium Plaque Defense, conçue pour un retrait de plaque maximal, utilisée en mode Deep Clean et après 6 semaines d'utilisation en intensité maximale a montré[2] qu'elle entrainait une :
  - Réduction de 45,79% de la gingivite évaluée par l'indice gingival modifié (MGI) contre une variation de -0,71% pour une brosse manuelle
  - Réduction de 58,36% du saignement gingival évalué par l'indice de saignement gingival (GBI) contre une variation de -3,14% pour une brosse manuelle
  - Réduction de 46,55% de la plaque dentaire évaluée par l'indice de plaque modifié (MPI) contre une variation de -1,58 % pour une brosse à dents manuelle.
- Premium Gum Care, conçue pour le soin des gencives, utilisée en mode Gum Care et après 6 semaines d'utilisation a montré[3] qu'elle entrainait une :
  - Réduction de 59,59 % de la gingivite évaluée par l'indice gingival modifié (MGI) contre 24,18 % pour une brosse manuelle
  - Réduction de 57,6% du saignement gingival évalué par l'indice de saignement gingival (GBI) contre une variation de -10,77% pour une brosse manuelle
  - Réduction de 38,51% de la plaque dentaire évaluée par l'indice de plaque modifié (MPI) contre 5,7 % pour une brosse à dents manuelle
- Premium White, conçue pour le retrait des taches extrinsèques, utilisée en mode White+ avec un dentifrice blanchissant et après 6 jours d'utilisation a montré[4] qu'elle entrainait une :
  - Réduction de 30,1% de l'Indice de taches de Lobene modifié par Macpherson contre 5,68% pour une brosse manuelle
  - Réduction de 9,42% du score de teinte mesuré par le Teintier VITA Bleached Guide 3-D Master contre 5,3% pour une brosse manuelle
- Tongue Care+, conçue pour le brossage en douceur du dos de la langue, utilisée en mode Tongue Care avec le spray lingual BreathRx a montré[5] qu'elle entrainait jusqu'à 8h après le brossage une :
  - Réduction de la mauvaise haleine sous le seuil de détection organoleptique
  - Réduction de la mauvaise haleine après une utilisation unique 2 fois plus importante que celle provoquée par un bain de bouche et 1,8 fois plus importante que celle provoquée par le brossage de la langue à l'aide d'une brosse à dents manuelle
  - Réduction de la mauvaise haleine après une semaine d'utilisation 3 fois plus importante que celle provoquée par un bain de bouche et 2,5 fois plus importante que celle provoquée par le brossage de la langue à l'aide d'une brosse à dents manuelle

De plus, Premium Plaque Defense, Premium Gum Care, Premium White et Tongue Care+ sont équipées d'une puce RFID. Utilisées avec DiamondClean Smart, elles bénéficient donc de la technologie de reconnaissance des têtes de brosses. La brosse à dents intelligente DiamondClean Smart sélectionne ainsi automatiquement le mode et l'intensité optimales correspondant à chaque tête de brosse pour de meilleures performances de brossage. Elle enregistre également les conditions d'utilisation de chaque tête et assure le suivi de leur usure.

1 M. de Jager, O. Darch, J.W. Bikker The Effectiveness of Manual versus High-Frequency, High-Amplitude Sonic Powered Toothbrushes for Oral Health: A Meta-Analysis. J Clin Dent 2017;28(Spec Iss A):A13–28

2 Jenkins W, Souza S, Ward M, Defenbaugh J, Milleman KR, Milleman JL Comparison of Plaque and Gingivitis Reduction by Philips Sonicare FlexCare Platinum with Premium Plaque Control Brush Head and a Manual Toothbrush J Clin Dent 2017 ; 28 (Spec Iss A) : A7-12.

3 Milleman J; Milleman K; Olson M; Ou S; Souza S; Starke M; Ward M Comparison of Plaque and Gingivitis Reduction by Philips Sonicare DiamondClean Smart Toothbrush with Premium Gum Care Brush Head and a Manual Toothbrush Données internes (2016) Salus Research, Inc. Fort Wayne, IN

4 Li Y; Lee S; Argosino K; Ou S-S; Souza S; Mirza F; Ward M (2016) Comparison of Extrinsic Stain Reduction of Philips Sonicare DiamondClean Smart Toothbrush with Premium White Brush Head and a Manual Toothbrush Données internes (2016) Centre pour la recherche dentaire, Université de médecine dentaire de Loma Linda, Loma Linda, CA

5 Mirza F, Ward M, Nammi K, Souza S, Yu X, Lee S, Stephens J, Li Y, The effect of Philips Sonicare TongueCare+ on Oral Malodor versus Standard Tongue Cleaning and Breath Freshening Modalities Data on file 2015 Center for Dental Research, Loma Linda University, Loma Linda, CA

■

Un soin complet
pour une bouche plus saine

La nouvelle brosse à dents intelligente Philips Sonicare DiamondClean Smart

Nettoyage, soin des gencives, retrait des tâches, conseils personnalisés, optimisation du brossage, check-up et système de soin bucco-dentaire complet.

innovation you*

Capteurs intelligents

Reconnaissance intuitive de la tête de brosse

3 Têtes de brosse haute performance

Découvrez nos produits sur www.dentiste.philips.fr
ou au numéro vert : 0 800 710 580.

PHILIPS sonicare

*Innovation et vous. Philips France Commercial – SAS au capital de 3 100 000 € – Siège social : 92150 Suresnes (Hauts de Seine), 33 rue de Verdun – 811 847 243 RCS Nanterre.

Communiqués de Presse & Actu

- Formations paramédicales et de maieutique dans l'université : Agnès Buzyn et Frédérique Vidal lancent une mission.

Agnès Buzyn, ministre des Solidarités et de la Santé, et Frédérique Vidal, ministre de l'Enseignement supérieur, de la Recherche et de l'Innovation, lancent une mission conjointe afin de poursuivre l'intégration des formations paramédicales et de maïeutique dans l'université. Une démarche qui répond à divers objectifs, explique un communiqué du ministère de la Santé :

- « développer l'activité de recherche, particulièrement en sciences infirmières, en sciences de la réadaptation et en science maïeutique ;
- décloisonner les filières, et former tous les étudiants en santé à travailler de façon coordonnée autour des mêmes patients ;
- reconnaître pleinement l'appartenance à l'enseignement supérieur, avec le statut et les droits afférents, de tous les étudiants engagés dans les filières de santé ;
- assurer une gestion des compétences acquises adaptée aux besoins de chaque territoire, que ce soit dans le cadre de la formation initiale ou tout au long de la vie des professionnels de santé ;
- et enfin permettre le développement de nouveaux métiers reposant sur de nouvelles formations. »

Stéphane Lebouler, actuel secrétaire général du Haut Conseil pour l'avenir de l'Assurance maladie, aura la tâche de relancer la concertation avec l'ensemble des acteurs, et de préciser les étapes de l'intégration à l'université de ces formations. Les formations paramédicales et de maïeutique concernent près de 150 000 étudiants.

Communiqué de presse

http://solidarites-sante.gouv.fr/IMG/pdf/170901-_cp_universitarisation.pdf

- Les engagements du Plan Indépendants envers les professionnels de santé libéraux.

Dans un communiqué de presse, la ministre des Solidarités et de la Santé, Agnès Buzyn, a précisé les engagements du Plan Indépendants envers les professionnels de santé libéraux.

La mesure de suppression des cotisations salariales et d'augmentation de la CSG visant à améliorer le pouvoir d'achat des actifs entrera en vigueur au 1er janvier 2018. Le dispositif mis en place pour les travailleurs indépendants s'applique bien à tous les professionnels libéraux, a fortiori à l'ensemble des professionnels de santé libéraux.

1/ Le taux des cotisations d'allocations familiales des professionnels de santé libéraux sera réduit de 2,15 points afin de neutraliser, pour tous les niveaux de revenus, les effets de la hausse de 1,7 point de CSG.

Par ailleurs, l'exonération dégressive des cotisations d'assurance maladie et maternité des professionnels de santé libéraux sera renforcée, avec une exonération maximale de 5 points par rapport au taux normal de 6,5% pour les plus bas revenus.

Tous les professionnels de santé libéraux bénéficieront de ces dispositions, qui garantiront l'absence de perte de

pouvoir d'achat pour tous et un gain pour les revenus inférieurs à 43 000€.

2/ Pour les médecins secteur 1, les médecins souscrivant à une option tarifaire maîtrisée (OPTAM) et les paramédicaux dont une partie des cotisations est prise en charge par la sécurité sociale, ces seuls dispositifs n'auraient toutefois pas permis de compenser la hausse de la CSG, dans la mesure où ces cotisations font déjà l'objet d'une prise en charge partielle.

En conséquence, l'assurance maladie prendra en charge une fraction des cotisations au régime vieillesse de base (CNAVPL). Celles-ci sont en effet proportionnelles, ce qui assurera une compensation stricte de l'augmentation de CSG. La mise en œuvre de ces dispositions donnera lieu à avenants conventionnels.

Communiqué de presse

http://solidarites-sante.gouv.fr/IMG/pdf/cp_plan_independants_pds.pdf

- Prévention des cancers : le ministère et l'Inca lancent une campagne d'information sur l'alcool et l'alimentation.

Le ministère des solidarités et de la santé et l'Inca ont lancé mardi 5 septembre 2017 une campagne d'information pour rappeler le poids de l'alcool et de l'alimentation dans la survenue des cancers et faire des préconisations.

« 40% des cancers résultent de l'exposition à des facteurs de risque évitables, liés à nos modes de vie et à nos comportements. Ainsi, sur les 355 000 cancers diagnostiqués chaque année en France, 140 000 pourraient être évités », rappellent le ministère et l'Inca dans un communiqué.

La nouvelle campagne d'affichage lancée dans la presse, sur internet et en affichage numérique à proximité de certains supermarchés, a pour objectif d'informer et d'inviter chacun à mieux connaître les gestes alimentaires quotidiens qui permettent de prévenir les cancers évitables : limiter l'alcool et manger des légumes et des céréales complètes.

Communiqué de presse

http://www.e-cancer.fr/Presse/Dossiers-et-communiques-de-presse/40-des-cancers-pourraient-etre-evites-le-point-sur-l-alcool-et-l-alimentation

-Le conseil del'immobilier de l'Etat critique la situation de plusieurs ARS.

Dans un avis publié sur son site internet, le conseil de l'immobilier de l'Etat pointe un excédent de surface par rapport au plafond fixé pour les opérateurs de l'Etat : onze ARS sur dix-sept présentent une performance d'occupation globale qui ne les respecte pas. Sept d'entre elles présentent un excédent de surface supérieur de 20% au plafond fixé pour les services et opérateurs de l'État. Les ARS de Bourgogne-Rhône-Alpes, Martinique et Occitanie devraient libérer au moins un tiers des surfaces occupées pour atteindre les objectifs de performance établis depuis 2010 ».

Au total, les 9 118 agents des ARS disposent de 10 021 postes de travail, soit 10% de postes excédentaires. Le conseil « prend note que la faible performance de certains résultats serait imputable à la combinaison de la diminution significative des effectifs des ARS depuis leur création et de positions immobilières originelles de longs termes ». Le conseil appelle les agences et leurs tutelles à élaborer un schéma pluriannuel de stratégie immobilière et à établir des scénarios probables d'évolution des effectifs pour anticiper les conséquences immobilières. Il recommande la mise en place d'un tableau de bord dont il souhaite être destinataire chaque année.

Avis du conseil de l'immobilier de l'Etat sur la stratégie immobilière des ARS.

https://www.economie.gouv.fr/files/files/directions_services/cie/publications/avis/cie_2017-10_ars.pdf

Annonce

(13) Bouches-du-Rhône - cabinet dentaire à vendre - offre MJ1W1: Très gros cabinet dentaire à reprendre dans jolie petite ville, tres gros chiffre d affaires malgré prix de prothèses très bas. Peut être vendu ou loué.

Tél.04 83 58 01 05

Vous trouvez toutes nos offres ici:
http://www.germanmedicine.net/fr/index.html

Aidez-nous à vous défendre et à vous représenter - Cotisez !

Taux Plein..... 200 €

Salariés.....120 €

Internes et CCA..... gratuit

Soutien..... 275 €

Retraité ..... 100 €

J'adhère à l'UMSC et je verse la somme de

.....en règlement de ma cotisation syndicale

Réglement par chèque et réponse à retourner à :

U.M.S.C. - GOMED
79, rue de Tocqueville - 75017 PARIS
Tél. 01 44 29 01 23

Union des Médecins Spécialistes en Stomatologie et Chirurgie Maxillo-Faciale

Nom : .....

Prénom :.....

Adresse professionnelle : .....

.....

Tél. :.....

E.mail : .....

.....

Né(e) le : .....

à :: .....

Année d'installation : .....

Secteur conventionnel : ❑ 1 ❑ 2 ❑ Non conventionné

Autre discipline ne donnant pas droit au cs :.....

.....

Disciplines chirurgicales	**21 431**	**23 144**	**24 829**	**26 709**
Chirurgie générale	6 069	5 436	4 492	3 610
Ophtalmologie	5 235	5 335	5 561	5 927
Gynécologie-obstétrique (3)	4 735	5 092	5 206	4 724
Chirurgie orthopédique et traumatologie	140	1 336	2 218	3 241
ORL et chirurgie cervico-faciale	2 924	2 895	3 030	3 076
Chirurgie urologique	161	322	605	1 228
Chirurgie maxillo-faciale et stomatologie	1 841	1 459	1 434	1 165
Chirurgie viscérale et digestive	4	378	661	1 007
Chirurgie plastique reconstructrice et esthétique	3	166	467	883
Neurochirurgie	289	350	389	544
Chirurgie vasculaire	15	178	371	542
Chirurgie thoracique et cardiovasculaire	11	147	260	450
Chirurgie infantile	4	50	135	312
Spécialistes hors médecins générale	**84 208**	**99 249**	**107 183**	**121 272**
Ensemble des spécialités d'exercice	**177 752**	**196 293**	**210 203**	**223 571**

SOURCES : ADELI (PONDERE 1991-2009, NON PONDERE 2010-2011), RPPS 2012-2016
CHAMP : ENSEMBLE DES MEDECINS ACTIFS AU 1ER JANVIER, FRANCE ENTIERE
(1) LA GERIATRIE EST INCLUSE DANS LE REPERTOIRE ADELI (DONC JUSQU'EN 2011) DANS LA MEDECINE GENERALE
(2) LA RECHERCHE MEDICLE EST INCLUSE DANS LE REPERTOIRE ADELI (DONC JUSQU'EN 2011) DANS LA BIOLOGIE MEDICALE

SPÉCIALITÉS	Âge moyen	Part des femmes	Part des salariés	Part des médecins en cabinet libéral exerçant en groupe ou en société	Part des diplômés à l'étranger
Disciplines chirurgicales	**50,6**	**28%**	**31%**	**62%**	**16%**
Chirurgie générale	48,5	18%	58%	72%	18%
Chirurgie infantile	47,9	45%	62%	nd	26%
Chirurgie maxillo-faciale et stomatologie	55,8	19%	16%	52%	6%
Chirurgie orthopédique et traumatologie	49,8	5%	25%	78%	19%
Chirurgie plastique reconstructrice et esthétique	49,8	24%	11%	63%	11%
Chirurgie thoracique et cardiovasculaire	47,4	10%	45%	74%	27%
Chirurgie urologique	48,1	6%	25%	85%	17%
Chirurgie vasculaire	51,0	13%	31%	75%	16%
Chirurgie viscérale et digestive	49,1	15%	44%	75%	21%
Gynécologie-obstétrique	47,5	47%	40%	64%	19%
Neurochirurgie	48,0	14%	62%	nd	24%
Ophtalmologie	53,9	44%	14%	61%	13%
ORL et chirurgie cervico-faciale	53,2	24%	24%	61%	10%
Spécialistes (hors médecins générale)	**51,3**	**44%**	**49%**	**61%**	**15%**
Médecine générale	**51,6**	**44%**	**33%**	**53%**	**5%**
Ensemble	**51,4**	**44%**	**42%**	**57%**	**10%**

SOURCE : RPPS AU 1ER JANVIER 2016
CHAMP : ENSEMBLE DES MEDECINS ACTIFS AU 1ER JANVIER, FRANCE ENTIERE
ND : SPECIALITES DONT L'EFFECTIF EN CABINET LIBERAL EST TROP FAIBLE POUR QUE LA PROPORTION DE MEDECIN EN GROUPE OU EN SOCIETE AIT UN SENS

Spécialités médicales	Indicateur d'attractivité	Rang du premier affecté (hors CESP)	Rang du dernier affecté (hors CESP)	Indicateur d'attractivité	Rang du premier affecté (hors CESP)	Rang du dernier affecté (hors CESP)	Indicateur d'attractivité
Ophtalmologie	0,13	20	2 487	0,11	3	2 157	0,10
Néphrologie	0,16	3	4 025	0,13	1	3 746	0,12
Médecine interne	0,18	9	5 249	0,20	5	3 598	0,13
Cardiologie et maladies vasculaires	0,14	24	3 730	0,15	2	2 864	0,13
Radiodiagnostic et imagerie médicale	0,13	2	3 109	0,15	7	2 748	0,14
Dermatologie et vénérologie	0,14	15	3 228	0,16	155	2 626	0,15
Neurologie	0,26	4	4 654	0,26	17	3 250	0,18
O.R.L et chirurgie cervico-faciale	0,21	222	3 935	0,21	6	3 554	0,21
Oncologie	0,27	1	4 638	0,25	27	3 877	0,21
Gastro-entérologie et hépatologie	0,18	69	4 041	0,20	31	3 840	0,22
Anesthésie - Réanimation médicale	0,25	6	4 295	0,24	4	3 533	0,24
Rhumatologie	0,24	59	4 587	0,27	235	3 782	0,26
Neurochirurgie	0,31	461	3 981	0,27	100	4 076	0,27
Hématologie	0,35	7	5 287	0,27	38	4 264	0,27
Médecine nucléaire	0,25	454	3 612	0,30	391	3 433	0,28
Pneumologie	0,32	108	4 899	0,28	79	3 792	0,30
Chirurgie générale	0,30	26	4 656	0,29	10	4 248	0,31
Gynécologie obstétrique	0,31	8	4 641	0,31	44	4 139	0,32
Pédiatrie	0,30	10	5 326	0,33	40	4 912	0,37
Anatomie et cytologie pathologique	0,31	48	4 844	0,38	128	4 295	0,38
Gynécologie médicale	0,31	96	4 821	0,33	504	4 534	0,40
Endocrinologie, diabète, maladies métaboliques	0,34	137	5 637	0,41	47	4 966	0,42
Chirurgie orale	0,42	3 192	4 405	0,47	2 648	4 050	0,46
Médecine physique et de réadaptation	0,48	916	6 394	0,55	871	5 790	0,54
Génétique médicale	0,66	392	6 134	0,50	1 543	7 122	0,61
Psychiatrie	0,67	164	8 338	0,70	218	7 467	0,72
Santé publique	0,73	241	8 323	0,76	405	7 398	0,74
Biologie médicale	0,67	1 253	8 336	0,80	1 136	7 478	0,80
Médecine générale	0,87	111	8 341	0,83	24	7 481	0,83
Médecine du travail	0,83	250	8 342	0,83	2 779	7 439	0,84

OURCE : FICHIER DE GESTION AUTOMATISEE DES EPREUVES CLASSANTES NATIONALES, TRAITEMENT DREES-CNG
HAMP : ÉTUDIANTS EN MEDECINE HORS ETUDIANTS DU SERVICE DE SANTE DES ARMEES ET HORS CESP

Jamais l'utilisation d'un laser n'a été aussi simple !

Laser diode

ICONE II

Super boosté - 16 watts - 25 000 Hz
Contrôle des effets thermiques
Aides opératoires
Grand choix de Formations
Prise en main au cabinet
Programmations par équipe universitaire

Laser Erbium YAG

PLUSER II

12 watts - 100 Hz -Spray réglable
Contrôle des effets thermiques
Aides opératoires
Grand choix de Formations
Prise en main au cabinet
Programmations par équipe universitaire

Kaélux

Ne manquez pas de découvrir tous nos produits sur www.kaelux.com. Appel gratuit 0 805 620 160 - info@kaelux.com - Kaelux distibuteur **DOCTOR SMILE**

PROCHAINES FORMATIONS LASERS SUR WWW.KAELUX.COM